INSTITUTO DE ANATOMIA PATOLOGICA
Universidad de Concepción (Chile)
Director: Prof. Dr. E. Herzog

Histogénesis del foco de vacunación B. C. G.

(con 13 figuras)

por

Richard Schuermann

Aunque en la actualidad en numerosos países se vacunan millones de niños con la vacuna B. C. G. contra la tuberculosis, todavía se discute sobre el valor de dicha vacunación. Ya no se tiene una visión clara por la cantidad de publicaciones al respecto. Sin embargo, la mayoría de los autores están de acuerdo en que la vacuna B. C. G. posee una acción inmunizadora contra la tuberculosis y que su uso es conveniente e incluso, necesario. Esto vale en especial para aquellos países en que la morbilidad y mortalidad por tuberculosis es alta, el standard de vida de la población bajo y, fuera de eso, en donde faltan las medidas efectivas profiláctico-higiénicas contra la tuberculosis.

En los últimos años han aparecido en la literatura internacional, exposiciones resumidas sobre la vacunación B. C. G. Con su estudio se adquiere un buen panorama sobre su actual estado, incluso sin conocimiento de toda publicación al respecto. Para su estudio se recomienda, en primer lugar, el N.º 27 de la revista "Behringwerk-Mitteilungen". Siete expertos alemanes se refieren detalladamente al tema de la vacunación. Esta revista apareció en el año 1953. Además se recomienda el libro "Die B. C. G. Schutzimpfung", editada en alemán en 1954, por **Griesbach** con destacados y expertos colaboradores de diferentes países. Todo hecho y problema de la vacunación preventiva B. C. G. se discute aquí en detalle. De Latinoamérica **Rosemberg** de Brasil, relata en este libro sus experiencias con la vacunación por vía oral. Especialmente se refiere a la vacunación intensiva, con dosis repetidas en cortos lapsos de tiempo (vaccinacao concurrente). Si se estudian atentamente todas las publicaciones de **Rosemberg,** se tiene la impresión, que la vacuna por vía oral y la "vaccinacao concurrente" serán las vacunaciones B. C. G. del futuro. Habría que preocuparse a fondo de ella también en otros países. A nuestro paracer se aplica la vacu-

nación por vía oral además solo en Yugoeslavia (**Smilya, Kostitsch-Joksitsch**). En las mencionadas obras falta en realidad solamente un capítulo por un patólogo especializado sobre la histogénesis típica y atípica del foco de vacunación y de sus ganglios linfáticos regionales.

Aquí intervienen los trabajos de **Araya** y **Guzmán** en Chile. Estos autores no sólo tienen el mérito de haber examinado sistemáticamente todos los focos de vacunación con sus ganglios linfáticos en casos de niños fallecidos y previamente vacunados con B. C. G., sino de haber estudiado sus alteraciones más tempranas en el hombre, cortando el foco vacunatorio reciente en niños vivos. Antes se habían examinado por otros las alteraciones tempranas únicamente por experimentos en animales. Cabe también mencionar los trabajos suecos (**Sture Falkner, Arne Lind y Lennart Ploman**), en que se dan a conocer por primera vez casos mortales por B. C. G. generalizada. Hasta ahora sólo se tiene conocimiento de cuatro casos, que fueron examinados anátomo-patológicamente a fondo. Estas últimas comunicaciones hacen que **Wallgren**, que fué en realidad uno de los más activos iniciadores de esta vacunación, someta a discusión la vacunación preventiva en países con tan alto grado de higiene como lo tiene Suecia. En Suecia la tuberculosis ya no significa problema en la salud pública, pues está bajo completo control por otras medidas profiláctico-higiénicas efectivas.

Nosotros nos hemos ocupado de la vacunación B. C. G. desde hace años. Antes de 1952 trabajábamos ya en Alemania experimentalmente en animales. Vacunábamos cuyes con vacunas de diferentes procedencias y pudimos constatar por medio de nuestros experimentos, que el poder de inmunización es variable con las diferentes vacunas y también con las dosis individuales de una sola vacuna. Estos experimentos no lo hemos publicado aún. Por ellos hemos adquirido una impresión fundamental de la histogénesis del foco vacunatorio y de sus ganglios linfáticos regionales. Desde 1952 hemos examinado sistemáticamente aquí en Concepción (Chile) focos vacunatorios de B. C. G. en niños muertos y vacunados a corto tiempo de su nacimiento. No nos creemos con derecho para obtener los focos vacunatorios de niños vivos. A pesar de ésto hemos podido coleccionar una serie de 50 focos vacunatorios recientes y también de hasta varios años de evolución. Estamos pues en situación de poder exponer un cuadro de la histogénesis típica y atípica del foco vacunatorio B. C. G. en el desarrollo de este trabajo. Es interesante comparar nuestros resultados en el hombre con nuestros propios experimentos en animales y además con los resultados de **Araya y Guzmán.** En muchos puntos esenciales tenemos los mismos resultados y deducciones que ellos, en otros puntos divergen nuestras opiniones.

MATERIAL Y TECNICA

Desde el año 1952 hemos observado en todos los lactantes y niños que llegan a la sala de autopsias, si presentan la cicatriz vacunatoria B. C. G. en el brazo izquierdo. **Araya y Guzmán** ya

describieron su aspecto macroscópico. Queremos hacer referencia a la obra citada de estos autores. Si se encontraba un foco, se extirpaba el mismo, conjuntamente con los ganglios regionales de la correspondiente axila, y se fijaba en formalina al 4%. Más tarde se revisaba en la respectiva historia clínica, si efectivamente se había hecho la vacunación. Se comprobó así, que las anotaciones en las historias clínicas no eran siempre exactas. Así, de vez en cuando no se menciona la vacunación, cuando el niño autopsiado había nacido fuera del Hospital y la vacunación se había llevado a efecto en otro lugar. Por otra parte también hemos autopsiado niños, en los cuales, aunque en la historia clínica se citaba la vacunación, no se encontró ninguna especie de cicatriz. Aquí se trata de una mera equivocación o la vacunación no brotó por diferentes motivos (véase abajo). Estas constataciones son importantes en casos, en que se cita una vacunación y posteriormente tiene lugar la muerte por tuberculosis. En este caso no se debe incurrir en la equivocación de hablar de una tuberculosis después de la vacunación B. C. G., sino que hay que considerar la vacunación como no realizada.

En total hemos examinado 50 focos vacunatorios y sus respectivos ganglios regionales. Fuera de eso hemos conservado abundante material para su control posterior. Poseemos focos vacunatorios de un desarrollo de 3 días hasta de más de 2 años. El más desarrollado es de 6 años.

Todos los focos vacunatorios y sus ganglios linfáticos regionales fueron incluídos en parafina y cortados en serie con el micrótomo. De cada serie se procedió a teñir los cortes en gradación consecutiva. La experiencia nos ha demostrado que no basta con examinar solo aislados cortes de un foco vacunatorio. El cuadro histológico varía a menudo de corte en corte en forma considerable. Por lo tanto para una descripción total de cada transformación es necesario examinar el foco de vacunación completamente, del principio hasta el final. Lo mismo vale para los ganglios linfáticos regionales. En total se tiñeron 1.649 cortes, se examinaron bajo el microscopio y se protocolizaron. Se tiñieron con hematoxilina-eosina, según van **Gieson, Ziehl-Neelsen** y finalmente con auramina, para su examen bajo el microscopio de fluorescencia, en busca de bacterios. Como es sabido, el examen mediante el microscopio de fluorescencia en cortes teñidos con auramina, para ver los bacterios tuberculosos, fué instituído en Alemania por **Finke.** Este método es superior a la tinción según **Ziehl-Neelsen,** pues con él se encuentran a menudo gérmenes que no se ven con esta última tinción. Se exige si estar familiarizado con el método y dominarlo.

En nuestros experimentos con animales empleamos cuyes. Incluiremos en esta exposición una de las series de nuestros experimentos. Se inoculó a los animales intradérmicamente sobre el esternón 0,2 ccm. de vacuna B. C. G. de la "Behringwerke". (Op. 51). En total en esta serie se inoculó 16 animales, los que fueron examinados al 1.º, 2.º, 3.º, 5.º, 6.º, 9.º, 12.º, 15.º, 18.º, 22.º, 26.º, 31.º, 38.º, 45.º, 52.º y 59.º día después de la vacu-

nación. Los focos de vacunación y los ganglios linfáticos regionales fueron examinados histológicamente en la misma forma como en el material humano.

OBSERVACIONES PROPIAS

Para describir la histogénesis típica del foco vacunatorio en el hombre, es necesario dividirla en diferentes fases, correspondientes a la histogénesis de la tuberculosis humana. En el examen de nuestros focos de vacunación en el hombre se deducen 3 fases, perfectamente limitadas tanto histológico como temporalmente. Estas son: primero la **fase inicial**, la reacción exudativa, aguda leucocitaria de los primeros días, no específica aún. Sigue la segunda fase que denominamos **estado floreciente** del foco vacunatorio. Dura relativamente largo tiempo, hasta más o menos 4 meses, muestra no obstante fluctuaciones en su duración. Ya se manifiesta después de la primera fase la formación de un tejido de granulación tuberculoso-productivo, ya hay formación de caseificación central, rodeado de tejido productivo. El material cascificado se abre por lo general hacia afuera y es eliminada por el cuerpo, después de algún tiempo de fistulización. El foco productivo propiamente tal tiene por lo general un estado florecimiento más corto que el foco caseificado. Como tercera fase mencionaremos **la involución del foco vacunatorio**, que finalmente cicatriza.

Es de suponer, que las diferentes fases se desarrollan con estados bien determinados de alergia e inmunización. La fase más importante es sin lugar a dudas la segunda, **el estado floreciente del foco.** Mientras más vigoroso es su desarrollo, más largo tiempo florece y por lo tanto, la producción de anticuerpos es más intensa y más completa y con ello lo es también la inmunización.

En la siguiente descripción de nuestras preparaciones se exponen únicamente tales focos vacunatorios, que muestran cada vez un nuevo hallazgo.

FASE INICIAL (INFLAMACION AGUDA LEUCOCITARIA, NO ESPECIFICA TODAVIA)

Esta fase es relativamente fácil de explicar. Tenemos a disposición 2 focos vacunatorios bien desarrollados, de 3 y 6 días. Como es sabido, la vacuna se inyecta intradérmicamente, es decir entre epidermis y dermis. Sin embargo entre la dermis y el subcutis no existe un límite, sino que ambos son contínuas y se funde una en la otra. La primera capa que verdaderamente forma un límite sigue al tejido grasoso subcutáneo, de mayor o menor desarrollo, según el caso, donde comienza la musculatura. Aquí forman las envolturas musculares una valla visible. Entonces, si se inyecta intradérmicamente, todo el subcutis está abierta al material inyectado y se podría del mismo modo haber vacunado subcutáneamente.

En nuestro primer caso se trata de un prematuro, que falleció al 5.º día después del nacimiento, a causa de una sepsis (Caso 1, peso al fallecer 2.300 grs., longitud del cuerpo 47 cms.). La vacunación se efectuó al 2.º día, por lo tanto el foco tenía 3 días. Microscópicamente resultó el siguiente cuadro: el foco vacunatorio está situado en medio del subcutis. En un lado llega hasta la epidermis, donde un defecto muestra el canal de punción. En el otro lado, el foco corre a lo largo de los septos del tejido grasoso subcutáneo y llega hasta las envolturas de la musculatura, que también están ligeramente infiltradas. El foco no tiene en todo caso una forma redondeada ni oval, sino que desde el centro se extiende en forma digitada hasta las envolturas musculares. Esta expansión alcanza a más o menos 3 mms. hacia los lados y en profundidad. Está formado exclusivamente de infiltrados de granulocitos. Los elementos propios del tejido conjuntivo reactivo todavía no entran en acción. Se trata por lo tanto de una corriente inflamación exudativa, leucocitaria, todavía no específica, cuyo origen no se puede precisar por el cuadro morfológico (Fig. 1). Sabemos de los trabajos básicos de Huebschmann, que toda inflamación específica, por lo tanto también la tuberculosis, comienza con una fase no específica, exudativa, leucocitaria.

El cuadro está por cierto completamente claro, cuando se tiñe con auramina y se examina con el microscopio de fluorescencia. Se reconocen entonces cantidades innumerables de bacterios tuberculosos (gérmenes B. C. G.) agrupados en posición típica en todo el foco, especialmente en su centro. Los gérmenes se encuentran ya parcialmente libres, ya en parte dentro de los leucocitos, es decir fagocitados. Hay que admitir, que el foco ubicado intradérmicamente, se ha extendido hacia el subcutis.

Los ganglios linfáticos regionales de la axila están algo tumefactos, de tamaño de una lenteja más o menos y muestran histológicamente el simple cuadro de una linfadenitis agudísima, todavía completamente inespecífica. Los senos están dilatados y llenos de sangre. Sus endotelios todavía no están tumefactos visiblemente. Además todo el ganglio linfático está hinchado y los folículos con sus centros germinativos ya no se aprecian claramente. Finalmente se ve un difuso aumento celular, formado especialmente por leucocitos. No se encontraron gérmenes bacterioscópicamente. Aquí solamente el examen bacteriológico habría bastado para un resultado final.

En el segundo caso se trata de un prematuro, que falleció al 8.º día del nacimiento de una sepsis y bronconeumonía. (Caso 2, pesó al fallecer 1.920 grs., longitud 45 cms.). La vacunación tuvo lugar el 2.º día después del nacimiento, o sea el foco tenía 6 días. En su examen se vió un cuadro muy parecido al anterior. En particular se apreció el siguiente cuadro histológico: el foco nuevamente se encuentra en medio del tejido adiposo subcutánea y llega hasta la epidermis. Es de aspecto más o menos redondeado y mide unos 5 mms. hacia los lados y unos 3 mms. en profundidad. Está formado por un denso infiltrado

leucocitario, cuyo centro ya está necrótico. La necrosis central comienza entonces a partir de la primera fase leucocitaria exudativa, como **Huebschmann** lo ha descrito como típico para la tuberculosis. El propio tejido conjuntivo reactivo no entra todavía visiblemente en acción.

Un pequeño ganglio linfático de la axila ya deja conocer un cuadro distinto al del primer caso. Domina ahora un potente catarro de los endotelios de los senos, los que están tumefactos. En su mayor parte se encuentran grandes y redondeados, libres en el lúmen. Se trata por lo tanto de una linfadenitis no específica, sin embargo con una clara reacción de los endotelios de los senos (Fig. 2).

EL FOCO DE VACUNACION FLORECIENTE

El siguiente foco que está a nuestra disposición tiene ya 26 días. Desgraciadamente nos faltan focos vacunatorios del 7.º al 25.º días; pero podemos llenar este vacío con nuestras experiencias en animales. Además el diagnóstico de este foco, que nos presenta un capítulo completamente nuevo, muestra que en los días que nos faltan, no se pueden haber originado cambios fundamentales. Se trata de un lactante, que falleció a los 75 días de su nacimiento de una meningitis purulenta (Caso 3, peso del cuerpo 3.700 grs., longitud 58 cms.). Se vacunó al 49.º día con B. C. G. El foco vacunatorio tenía entonces 26 días. Su examen muestra ahora, que la segunda fase, **"el estado floreciente del foco"**, se encuentra en pleno desarrollo. En particular el diagnóstico es el siguiente: el foco está situado en medio del tejido adiposo subcutáneo y mide más o menos 5 mms. hacia los lados y 3 mms. de profundidad. Llega desde la epidermis hasta las profundidades de la subcutis. Se reconocen infiltrados leucocitarios menos densos y además pocos linfocitos difusamente distribuídos. Pero lo que llama poderosamente la atención es la ya marcada reacción del tejido conjuntivo reactivo. Han entrado en acción las células retículohistocitarias, que han proliferado y se ven claramente en todos los lugares. Son las antecesoras de las células epiteloídeas. En parte se han unido y forman densas acumulaciones de núcleos. Estas están o en masas compactas u ordenadas en forma semilunar (Fig. 3). Se trata sin lugar a duda de las típicas células gigantes de Langhans en desarrollo. En un solo corte se aislan 15 de estas células. El foco sin embargo no es oval ni redondeado sino irregularmente delimitado. Los ganglios linfáticos regionales no se pudieron examinar en este caso.

Otro foco vacunatorio tiene 28 días. El lactante falleció a los 30 días de su nacimiento de una bronconeumonia (Caso 4, peso al fallecer 3.520 grs., longitud del cuerpo 53 cms.). Macroscópicamente este foco vacunatorio es del tamaño de un grano de sagú y el corte no lo abarca completamente. Está situado también en medio del tejido adiposo subcutáneo. Es de aspecto más o menos oval. Histológicamente presenta el mismo cuadro que el foco de 26 días, por lo que no daremos una nueva des-

cripción. Cabe mencionar que los numerosos vasos sanguíneos que recorren el tejido adiposo subcutáneo donde está situado el foco, están completamente conservados. Se reconocen perfectamente por su contenido de sangre. Los ganglios linfáticos regionales están aumentados de tamaño, más o menos como de una lenteja. Histológicamente muestran el cuadro de un fuerte catarro de los senos, muy parecido al foco de 6 días de desarrollo. Los endotelios de los senos se han soltado en su mayor parte de su conjunto y están libres, tumefactos y redondeados en medio del lúmen. Queremos mencionar, que en estos dos casos la comprobación bacterioscópica de bacterios no ha dado resultado. Por cierto ésto no es definitivo. Solamente el examen bacteriológico con cultivos y experimentos en animales habría dado un resultado claro.

Por este motivo examinamos bacteriológicamente el próximo foco de 32 días de evolución. El lactante falleció a los 35 días de distrofia y bronconeumonia (Caso 5, peso al fallecer 1.400 grs., longitud del cuerpo 47cms.). Todos los exámenes (cultivos y experimento en animales) fueron negativos. Esto fué sorprendente y no estaba de acuerdo con nuestras vacunaciones en animales. Encontramos en ellos bacterioscópicamente todavía gérmenes, que posiblemente estaban muertos. En los experimentos en animales los focos vacunatorios estaban libres de bacterios a los 45 días de evolución, así también los ganglios linfáticos correspondientes. Hay que considerar que la causa podría ser la diferencia de vitalidad de las diversas cepas empleadas. Hay también indicios, que la vacuna que tenemos en Concepción ya no es ahora tan efectiva como en el momento de su producción.

En seguida tenemos algunos focos a disposición, que tienen 2 meses de desarrollo. Por ejemplo: se trata de un lactante, que falleció a los 2 meses de una toxicosis (Caso 6, peso al fallecer 3.200 grs., longitud 52 cms.). En este caso se examinó únicamente el foco vacunatorio. Muestra esencialmente el mismo cuadro que el foco de 26 días. En particular el siguiente es el cuadro histológico: el foco está situado en su mayor extensión en el tejido conjuntivo subcutáneo, eso sí que está acercado a la epidermis. Su extensión precisa no se puede determinar, pues es mayor que el trozo que se examinó histológicamente. Tiene aspecto más o menos redondo. Está formado de células pálidas, ya epiteloídeas, que forman aislados nódulos mayores, por lo que presenta un aspecto dividido. Estos nódulos están rodeados además de densas filas de linfocitos. Llama la atención, que todavía se reconocen abundantes leucocitos esparcidos. Finalmente se encuentran algunas células gigantes de Langhans, jóvenes todavía. Como hallazgo especial, se ve por primera vez encima del foco un ancho defecto de la epidermis que sin lugar a dudas se formó del canal de punción. La epidermis está necrótica en gran parte, así que el foco desemboca directamente hacia el exterior. De este hallazgo se deduce un nuevo hecho, que queremos discutir en seguida. El foco B. C. G. comienza a vaciar hacia el exterior una gran parte de su contenido. Esto significa con seguridad, un pro-

ceso de curación. Por otra parte hay que tener presente, que gran parte de los antígenos inoculados en el cuerpo son expulsados nuevamente. Es dudoso si ésto es favorable para la inmunidad. Cierto es, que en este momento no hemos podido encontrar gérmenes en el hombre (ni bacterioscópicamente, ni en cultivos y experimentos en animales). También fué negativa la búsqueda de bacterios después de los 45 días en los animales vacunados. Es de suponer, en todo caso, que componentes orgánicos de los gérmenes muertos B. C. G. con sus diferentes antígenos están todavía presentes y que influyen en el proceso tuberculoso, como también naturalmente en la formación de anticuerpos específicos. Por eso la evacuación del foco vacunatorio habría que considerarla como un hecho negativo, que le anula parte de su efectividad.

Nuestro próximo foco a analizar es de 72 días. Se trata de un lactante que falleció a los 2½ meses de una meningitis purulenta (Caso 8, peso al fallecer 5 020 grs., longitud 55 cms.). Este foco vacunatorio muestra un nuevo hallazgo, se observa por primera vez una extensa caseificación central. En particular el hallazgo es el siguiente: el foco está situado profundamente en el tejido grasoso subcutáneo, es más o menos del tamaño de una lenteja y de forma redondeada. En su centro se ve una extensa caseificación, es decir masas rosáceas homogéneas con restos nucleares (tinción H. E.). Esta caseificación no es redonda, sino extendida hacia todos los lados en forma estrellada. A veces da la impresión que se han formado varios pequeños centros de caseificación. Alrededor de esta caseificación se ve un típico tejido de granulación tuberculoso con nódulos de verdaderas células epiteloídeas y también células gigantes de Langhans. Además se encuentran infiltrados linfocitarios en las zonas periféricas. En el centro caseificado, naturalmente, los vasos están incluídos en la necrosis. En otras palabras, el centro carece ya de vasos. En cambio los vasos que se encuentran en el borde productivo se conservan bien. La epidermis muestra nuevamente un ancho defecto, por el cual se ha evacuado el contenido necrótico caseificado hacia el exterior. No se ha formado todavía un verdadero canal fistuloso con epitelio.

Trataremos aquí en resumen la vascularización del foco vacunatorio. No creemos y tampoco lo hemos observado que un foco de vacunación B. C. G. llegue a una mayor vascularización. Ahí, donde los vasos han sucumbido por la caseificación ya no vuelven a aparecer. Es el caso particular de lo que ocurre en el centro del foco, especialmente. Esto es por cierto diferente, cuando no se llega a una caseificación. Porque tenemos suficientes casos, donde de la primera fase exudativa-leucocitaria se pasa directamente a un tejido productivo tuberculoso sin caseificación. En estos casos, el sistema vascular queda más o menos bien conservado y se aprecia todavía en el centro. No significa eso sí, que el tejido productivo tuberculoso, vaya acompañado de vascularización aumentada. Se puede deducir, entonces solamente, que un foco vacunatorio antiguo, produc-

tivo y vascularizado hasta su centro, no ha sufrido una verdadera caseificación.

Un ganglio linfático regional tiene el tamaño de una arveja y está casi totalmente caseificado. En el borde de esta caseificación se ve un típico tejido tuberculoso con células epiteloídeas y células gigantes. Histológicamente este ganglio linfático no se diferencia de un ganglio linfático con tuberculosis caseificada (Fig. 4).

El caso discutido ofrece por lo tanto, el cuadro de un foco vacunatorio en estado floreciente, plenamente desarrollado al 72º día, con caseificación central y en derredor tejido tuberculoso productivo. Al mismo tiempo se ha producido una caseificación extensa de un ganglio linfático regional.

Otros 6 focos de vacunación analizados tienen alrededor de 3 meses. Se puede observar que el cuadro histológico, en lo que respecta a la evolución, caseificación y tamaño de los focos, cambia bastante. Para ésto hay dos explicaciones. Primero se debe a la desigualdad de vacunas y segundo a la desigualdad en la técnica vacunatoria. A ésto también nos referiremos. En esta serie tenemos un caso de un lactante, que falleció a los 3 meses de una meningitis tuberculosa, a pesar de un aparente brote de la vacuna. Este caso lo analizaremos aparte junto con otros dos.

Antes describiremos un foco de vacunación de un lactante de 93 días, que falleció de atrofia, bronconeumonia y otitis media (Caso 9, peso al fallecer 2.840 grs., longitud 55 cms.). Histológicamente muestra las siguientes particularidades: tiene una considerable extensión y mide 1 cm. a lo ancho y 5 mms. de profundidad. Su centro está ocupado por una necrosis extensa, caseificada, con restos nucleares. Este foco vacía gran parte de su contenido necrótico hacia el exterior por un canal fistuloso, cubierto ya por epitelio. Alrededor de esta gran necrosis se ve un borde de tejido de granulación productivo, que presenta poco aspecto específico. Faltan células epiteloídeas propiamente tales y células gigantes. Llama la atención la rica vascularización de este tejido de granulación no específico que demuestra particularmente un carácter teleangiectático. También cabe mencionar otro hallazgo. Desde el canal fistuloso se ha formado una supuración secundaria, leucocitaria, que rodea parcialmente al foco en su parte superior. Hay que distinguir bien en los cortes en serie el verdadero foco B. C. G. y diferenciarlo de la inflamación secundaria purulenta, para no sacar falsas conclusiones. Hay que contar también, con que el foco fistuloso algunas veces suele ser de infección secundaria. Más adelante discutiremos, hasta qué punto pueden originarse a partir de ésto, cuadros sépticos. Los ganglios linfáticos de este caso no se han podido examinar.

Otro foco de 3 meses tiene un tamaño mucho más pequeño que los anteriores, más o menos como un grano de mijo (Caso 10, lactante de 3 meses que fallece de una meningitis purulenta. Peso al fallecimiento 2.900 grs., longitud del cuerpo 55 cms.). El foco está situado profundamente en el tejido adiposo subcu-

táneo y se ha desarrollado netamente productivo, por lo que no ha pasado por la caseificación. Está formado por tejido de granulación tuberculoso con pocas células gigantes y células reticulares, que se semejan poco a células epiteloídeas. El foco está bien vascularizado. Sus ganglios linfáticos regionales están tumefactos y tienen el tamaño hasta el de arvejas. Contienen numerosos nodulitos de típicas células epiteloídeas. En uno de estos nodulitos se ve una célula gigante de Langhans muy bien desarrollada (Fig. 5). Se trata por lo tanto de un foco de vacunación, que no presenta caseificación sino que pasó del primer estado de inflamación no específica inmediatamente a un estado productivo. Lo mismo vale para su ganglio linfático regional.

Por último discutiremos en este grupo un tercer foco (Caso 14, lactante de 3 meses, fallece de bronconeumonia. Peso al fallecer 3.000 grs., longitud 55 cms.). Se trata en este caso de un foco caseificado, que se ha abierto y vacia su contenido hacia el exterior. Lo especial es, que está dividido en múltiples pequeños focos, si se examina hacia la periferia. A menudo hemos comprobado lo mismo (Fig. 6). Otros focos de este grupo no presentan particularidades interesantes, por lo que omitimos su discusión.

Esta división o tabicamiento de un foco vacunatorio la podemos observar mejor en otro foco de **110 días de evolución** (Caso 15, lactante que falleció de atrofia, gripe y colitis ulcerosa. Peso al fallecer 2.200 grs., longitud 50 cms.). Este foco no muestra ni caseificación, ni fístula. Pasó rápidamente al estado productivo, por lo que está aún muy bien vascularizado. También está situado en medio del tejido conjuntivo subcutáneo y mide 4 mms. hacia los lados y 2 mms. en profundidad, es por lo tanto oval y aplanado. Todo el foco está dividido en numerosos pequeños nódulos, por medio de finos septos conjuntivales. Estos nodulitos están formados de células reticulares que no se han transformado en típicas células epiteloídeas. Se encuentran además aisladas células gigantes y abundantes linfocitos. No hemos observado una cápsula alrededor del foco. No la hemos observado en ningún otro foco, contrariamente a **Araya y Guzmán.** El foco antiguo se contrae, se forma más pequeño y mejor delimitado, pero no se encapsula.

Ahora sigue un foco de más o menos 4 **meses** (Caso 17, lactante de 4 meses 6 días. Peso al fallecer 2.580 grs., longitud 55 cms. falleció de atrofia, enterocilitis y otitis media). El foco presenta una fístula de una nitidez poco común. Está como siempre en la subcutis, algo situado hacia la epidermis, plano oval, mide más o menos 7 mms. de ancho y sólo 2 mms. de profundidad. Muestra una gran caseificación central. Se reconoce además un trayecto fistuloso con epitelio, que rodea la necrosis de todos los lados y se desliza entre ella y el tejido productivo exterior. (Fig. 7). Es importante el hecho de que este foco florece todavía plenamente a los 4 meses.

Volveremos a dar una corta explicación sobre el tejido tuberculoso productivo en el foco vacunatorio B. C. G. para

evitar malentendidos. El tejido de granulación tuberculoso productivo en el foco de vacunación es el fenómeno morfológico de la reacción del tejido conjuntivo propio, esto es, de las células reticulo-histiocitarias allí presentes, cuya omnipotencia es ya conocida (Fresen). Estas células proliferan y pueden diferenciarse formando células epiteloídeas, no siendo ésto siempre el caso. Son además las formadoras de las células gigantes de Langhans. En focos pocos desarrollados no se llega a una total formación de células epiteloídeas. En cambio en focos mejor desarrollados se destacan pequeños grupos de células epiteloídeas, a veces sin formación de tubérculos. Los focos bien desarrollados, muestran a menudo, en medio de células reticulo-histiocitarias proliferadas, verdaderos tubérculos de células epiteloídeas.

Con ésto cerramos la serie de focos en estado de floración. Después del 4.º mes se observan en general transformaciones regresivas de los focos. Mientras que los focos meramente productivos deflorecen en forma relativamente rápida, las transformaciones regresivas en los focos caseificados, lo hacen en forma mucho más lenta. Trataremos ésto en el próximo capítulo.

REGRESION DEL FOCO VACUNATORIO B. C. G.

Los focos de regresión lenta, generalmente caseificados.

Ya hemos mencionado al comienzo, que en especial los focos caseificados se conservan largo tiempo y pasan lentamente por transformaciones regresivas. Como ejemplo presentaremos algunos focos típicos.

Para comenzar discutiremos un foco de más de 7 meses de evolución (222 días). Se trata de un niño que falleció a los 226 días de bronconeumonia y distrofia (Caso 30, peso al fallecer 2.670 grs. longitud 57 cms.). El foco está situado junto a la fina epidermis, alcanza sí como siempre hasta la subcutis. Es plano, oval y mide sólo 2 mms. de ancho y 1 mm. de profundidad, ya ha disminuído de tamaño. El foco está bien delimitado, completamente libre de vasos y está limitado por una delgada valla de linfocitos, pero no está encapsulado. Está formado exclusivamente de caseificación homogénea con escasos restos nucleares. Entre la valla linfocitaria y la caseificación se observa un borde angosto de células reticulares. No se encuentran sin embargo células epiteloídeas ni células gigantes (Fig. 8). Los ganglios linfáticos no están alterados.

Otro foco tiene ya 1 año (Caso 40, el niño murió de distrofia y toxicosis. Peso del cuerpo al fallecer 4.760 grs., longitud 62 cms.). El foco mide algo más de 1 mm. de ancho y de profundidad, se encuentra como de costumbre en el subcutis y está formado esta vez por una caseificación central bastante irregular, alrededor de la cual se pueden distinguir nodulitos pequeñísimos de células epiteloídeas con aisladas células gigantes. Más al exterior hay densos infiltrados linfocitarios irregulares.

Finalmente sigue el último foco de este grupo con una evolución de 508 días (Caso 43, el niño falleció de bronconeumonia a los 510 días. Peso 8 kgs., longitud 70 cms.). El foco se encuentra en le subcutis y llega hasta la fina epidermis. Todavía está grande en tamaño, mide 3 mms. de ancho y 1 mm. de profundidad. La epidermis sobre el foco está ya retraída en la forma típica de ombligo. Este foco está formado casi exclusivamente por densos infiltrados linfocitarios y no deja reconocer otros indicios de especificidad. Faltan entonces células epiteloídeas, respectivamente sus etapas reticulares, como también células gigantes de Langhans. Además el foco está bien vascularizado hasta su centro y no se puede reconocer si ha estado caseificado o si se ha fistulizado.

Los demás focos que hemos examinado muestran una cicatrización total, que ya se reconoce en la retracción de la piel en forma de ombligo. A menudo la epidermis está engrosada, el cuerpo papilar algo aplanado, mientras que la dermis está fibrótica, sin anexos, como se observa en una cicatriz cutánea, después de una ulceración.

Focos de vacunación B. C. G. productivos de regresión más rápida

Se trata aquí de los focos que han quedado productivos, sin o con muy poca caseificación. Su regresión se observa más o menos desde el 4.º al 10.º mes. Es típico que el foco en regresión se retrae hacia la dermis. Por cierto que hay que convenir en que en el lactante de cierta edad y en el niño, ella se engruesa a merced del subcutis. Además los focos disminuyen de tamaño. Donde había células epiteloídeas desaparecen éstas poco a poco. Las células gigantes perduran más largamente visibles y están rodeadas de una envoltura de células reticulares. Finalmente desaparecen también éstas y se ven sólo muy pocos infiltrados linfocitarios. Frecuentemente se llega a la retracción de la epidermis en forma de ombligo (Fig. 9). Llama la atención a veces la diferencia entre el verdadero foco, ya completamente en regresión, y el ganglio linfático regional. Tenemos casos, en que el foco vacunatorio ya está en regresión mientras que los ganglios linfáticos cuentan todavía con tubérculos de mayor tamaño con caseificación central. Sin embargo no es ésta una regla general, sino que encontramos en los ganglios lifáticos por aquí y por allá nodulitos fibróticos como restos de antiguos tubérculos (Fig. 10). Algunas veces encontramos también en focos vacunatorios antiguos algunas células histiocitarias con depósitos de hemosiderina. Hubo entonces sin lugar a dudas una pequeña hemorragia en una fecha anterior. **No hemos observado encapsulamiento de los focos vacunatorios, como lo vemos en el foco tuberculoso primario.** Acontece sí, que el foco en regresión es reemplazado por un tejido cicatricial ancho. fibrótico, que alcanza a menudo hasta la subcutis en forma cónica. En el centro de este tejido cicatricial fibrótico se encuentran los restos del foco propiamente tal. Este tejido cicatricial no es sin embargo una cápsula en todo el sentido de la

palabra, como la forma por ejemplo el foco tuberculoso primario para conservarse visible en ella durante años. Por el contrario, el foco B. C. G. siempre deja una verdadera cicatriz. El tema de la vascularización ya se trató en particular. En la cicatriz definitiva de vacunación no se reconoce ningún proceso específico. Es macroscópico y microscópicamente sólo una retracción epidermal en forma de ombligo.

Para ilustración de este capítulo exponemos algunos ejemplos:

Un caso de 5 meses de envolución. (Caso 20, lactante que falleció de abscesos pulmonares y empiema pleural, peso al fallecer 4.070 grs., longitud del cuerpo 56 cms.). El foco vacunatorio se ha extendido hacia la dermis y está todavía relativamente grande (3 x 1,5 mms.), casi totalmente ocupado por un tejido de granulación rico en vasos conteniendo grandes cantidades de linfocitos. Junto a la epidermis se encuentra todavía una pequeña zona de antiguas células epiteloídeas, que se muestran retraídas y están rodeadas de un tejido fibrótico. No se encuentran células gigantes. Los nódulos linfáticos regionales contienen numerosos tubérculos miliares ya fibróticos de antiguas células epiteliales.

Otro foco de 6 meses de evolución (Caso 25, lactante de 7.200 grs. de peso y 70 cms. de longitud, falleció de bronconeumonia) presenta el siguiente cuadro: el foco se ha extendido hacia la dermis. La epidermis está ligeramente engrosada y contiene un pequeño quiste. Directamente por debajo se encuentra un tejido productivo de células reticulares. Algunas de estas células se pueden designar como epiteloídeas. Aparte de ésto se ven algunos infiltrados linfocitarios agrupados en focos, dos de los cuales contienen típicas células gigantes de Langhans. En oposición a este pequeño hallazgo, un ganglio linfático regional muestra un gran tubérculo caseificado, en cuyo derredor se encuentran numerosos pequeños tubérculos de células epiteloídeas con células gigantes. Llama la atención la diferencia entre el foco de vacunación y los ganglios regionales.

En otro foco de 300 días de desarrollo (Caso 33, lactante de 6.700 grs. de peso y 58 cms. de longitud, que falleció de meningitis purulenta), se encuentra en la dermis un pequeño infiltrado de linfocitos con una célula gigante y algunas células epiteloídeas en su centro.

Otro foco de 10 meses muestra ya en forma típica una retracción de la piel en forma de cicatriz. Debajo de la dermis hay un pequeñísimo infiltrado de linfocitos y células histiocitarias, que están cargadas de hemosiderina (Caso 34).

LA CICATRIZ VACUNATORIA DEFINITIVA

Hemos analizado ya las cicatrices e insistiremos en los hallazgos en resumen. En los focos de regresión lenta, caseificados y que vacian su contenido al exterior vemos, a más tardar a los 17 meses una cicatriz. Se reconoce por la epidermis engrosada y la falta de los cuerpos papilares. En la dermis faltan a

menudo los anexos y además está fibrótica y engrosada. Finalmente la piel se retrae con frecuencia en forma de ombligo.

Por el contrario vemos que los focos de regresión más rápida sin mayor caseificación ni ulceraciones no presentan mayores alteraciones. Se pueden observar más o menos del 10.º mes en adelante. A menudo sólo la epidermis está retraída en forma de ombligo. Sin embargo se presenta delgada y regular y posee un cuerpo papilar normal. La dermis no deja reconocer casi nada.

LA HISTOGENESIS ATIPICA DEL FOCO B. C. G.

1) Los quistes epiteliales en el foco vacunatorio B. C. G.

Hemos tenido de nuestra serie numerosos focos que presentan ya sea bajo la epidermis, dermis o subcutis, quistes epiteliales más o menos grandes. En algunos casos se trata de focos jóvenes, en otros de focos antiguos en involución. Tenemos dos diferentes explicaciones para la formación de estos quistes epiteliales. En los focos recientes se trata con mucha probabilidad de **quistes epiteliales traumáticos, que se han formado por deficiencia de la técnica de inyección.** Estos quistes traumáticos son frecuentes para un patólogo en el material bióptico. Se forman generalmente en las manos, cuando debido a un traumatismo se incrusta un trocito de epidermis en las capas profundas de la piel, para transformarse posteriormente en un pequeño quiste. Analizaremos un caso de quiste traumático en un foco vacunatorio B. C. G. Se trata de un lactante raquítico, que falleció a los 2 meses de coqueluche (Caso 7, peso 2.700 grs., longitud 55 cms.). En las profundidades del subcutis se encuentra un pequeño quiste revestido de epitelio pavimentoso plano. El quiste no tiene contenido y está rodeado de escasos infiltrados linfocitarios. No se reconoce ningún tejido tuberculoso específico (Fig. 11). Se trata entonces de un foco vacunatorio que no brotó. Damos la siguiente explicación: Durante la inyección de la vacuna en la piel, ha quedado posiblemente un trocito de epidermis en la punta de la aguja, tal vez algo roma o defectuosa, con la presión ha quedado situado en el subcutis, impidiendo que penetre la vacuna. Esta ha salido inmediatamente, deslizándose hacia el exterior por la aguja, o corriendo posteriormente por el conducto de punción. Es, por otra parte, la explicación por qué el foco vacunatorio no brotó. El pequeño trozo epidérmico se ha transformado en un quiste, como es corriente en casos de quistes epidérmicos traumáticos.

Otros focos, que son muchos mayores y que ya regresan, muestran a veces quistes parecidos en el subcutis. En este grupo tenemos focos de 118 y 305 días de evolución respectivamente, hasta de más de 1 año y 4 meses. Daremos un ejemplo. Se trata de un niño, que falleció a la edad de 1 año 4 meses 7 días de bronconeumonia con abscesos (Caso 42. peso del cuerpo 7.390 grs., longitud 75 cms.). El foco vacunatorio

es plano, oval y está situado todavía en la dermis. En su centro se ve un gran quiste epidermal de 2 mms. de diámetro, lleno de masas homogéneas caseificadas, que presentan parcialmente un aspecto calcificado. El quiste está revestido por un delgado epitelio pavimentoso plano y está rodeado de tejido tuberculoso productivo con algunas típicas células gigantes, sin embargo sólo pocas células epiteloídeas. Principalmente se ven células reticulares y linfocitos. Todo el foco mide 2,5 mms. de ancho y 2 mms. en profundidad. Este quiste se puede haber formado únicamente de la cavidad fistular de un foco caseificado fistuloso. Si examinamos nuevamente la Fig. 7 del caso 17, que corresponde al foco de 4 meses, se explican las coincidencias. El centro caseificado ya fué rodeado ampliamente por el epitelio del canal fistuloso, de modo que en el fondo de la fístula se formó una verdadera cavidad revestida de epitelio. Luego se produce la evacuación del contenido caseoso, el cierre del cuello fistular y queda la cavidad con restos caseosos y calcificados. Alrededor se encuentra entonces el escaso tejido productivo (Fig. 12).

2) Los focos vacunatorios B. C. G. poco desarrollados.

Como ya hemos mencionado, en parte los focos B. C. G. que examinamos eran poco desarrollados. Algunos eran de reducido tamaño, otros pasaron inmediatamente a un estado productivo, sin caseificación. Formaron un tejido meramente productivo de células reticulares, sin transformación en células epiteloídeas y sin células gigantes de Langhans. Estos focos estaban siempre bien vascularizados, como ya lo hemos expuesto. Los ganglios linfáticos regionales no mostraban nada especial.

Según nuestros conocimientos actuales se supone que los anticuerpos contra la tuberculosis se forman por el sistema retículo-endotelial en todo el cuerpo (**Gunther**). Fuera de eso se sabe, que se desarrolla una inmunidad excepcionalmente efectiva, cuando se diferencian tubérculos de células epiteloídeas. Es por ésto probable, que las células epiteloídeas efectivamente estén relacionadas con la formación de los anticuerpos. Por lo tanto, un foco de vacunación bien desarrollado y sus ganglios linfáticos regionales, tienen que formar tejido tuberculoso de células epiteloídeas. Si no se han formado estas células no podemos esperar una inmunización efectiva, aunque las pruebas de alergia a la tuberculosis sean positivas.

Las causas del escaso desarrollo de un foco B. C. G. son muy diversas. Se sabe, por ejemplo, que no se consigue una homogeneización completa de la vacuna con los métodos corrientes (centrifugación de la vacuna en un matraz con rodamientos de acero). Con este método la homogeneización es incompleta y siempre quedan restos de micelios bacterianos. Por otra parte se exterminan sin embargo numerosos bacterios, como lo comprueban los suizos **Grasset y Bonifer** por sus investigaciones con microscopio electrónico. La vacuna que usamos corrientemente tiene que ser, en sus dosis individuales bastan-

te desigual todavía. Otra causa del poco desarrollo de los focos es la muerte prematura de numerosos gérmenes por efectos de la luz. Este problema fué estudiado a fondo por investigadores daneses **(Tolderund, Edwards y Dragsted)**. Han comprobado que no sólo la luz solar directa, sino que también la luz de dia hace disminuir la capacidad vital de los gérmenes B. C. G. Por estos resultados, en Dinamarca se tiene especial cuidado en la producción y embalaje de la vacuna. En todo caso siempre hay que contar con deficiencias técnicas en la inyección, como lo hemos discutido ya en nuestro capítulo de los quistes traumáticos.

Es de esperar, que en los años venideros se mejore la calidad de la vacuna. Lo que respecta a la vacunación, perdura la pregunta, si sería mejor vacunar subcutáneamente, después que comprobamos, que prácticamente todo foco floreciente se desarrolla en la subcutis.

Quedaría si por indagar en los focos poco desarrollados, si con posterioridad a la vacunación se han efectuado tratamientos con antibióticos, por una enfermedad intercurrente. Principalmente se piensa en la **Estreptomicina**. Porque por ello se podría hacer desaparecer prematuramente los focos vacunatorios. Con el actual uso innecesario de antibióticos, también en enfermedades banales, hay que considerar seriamente este problema. Mayores estudios detallados sobre el tema lo pueden efectuar los clínicos mejor que los patólogos. En todo caso ya se ha discutido sobre el tema en la literatura.

3) Un foco de vacunación B. C. G. que persistió excepcionalmente 6 años.

Habíamos afirmado que en general todos los focos vacunatorios están cicatrizados a los 17 meses. Participaremos una excepción. Se trata de un foco que no está todavía cicatrizado y que tiene ya 6 años. No nos podemos dar una explicación al respecto. Se trata de una niña de 6 años, que falleció de una meningoencefalitis no tuberculosa (Caso 49). La niña fué vacunada a los 14 días de su nacimiento. En la historia clínica se menciona únicamente, que el foco no brotó. Hemos indagado en los centros de vacunación. Efectivamente, la niña fué vacunada solamente una vez de B. C. G. a los 14 días de su nacimiento.

Del foco diremos lo siguiente: mide 2 mms. hacia los lados y llega a 3 mms. de profundidad hasta la subcutis. La epidermis está retraída en forma de ombligo. En medio de un tejido conjuntivo fibrítico en forma de embudo, se encuentra un tejido de granulación de células retículo-histiocitarias, varias de las cuales son células epiteloídeas. Además se ven densos infiltrados linfocitarios. Se encuentran también en este tejido numerosas células gigantes de Langhans, ya envejecidas, que muestran en su mayoría en el protoplasma, típica estructura estrellada (Asternfiguren de los alemanes), como fueron descritos recientemente por **Linzbach y Roulet**. Cabe mencionar que

estas figuras estrelladas se encuentran en células gigantes de bastante antigüedad (Fig. 13). Ignoramos el motivo, porque este foco vacunatorio B. C. G. ha persistido tanto tiempo. Los ganglios linfáticos regionales muestran pequeñísimos tubérculos de células epiteloídeas en fibrosis.

CASOS DE FALLECIMIENTO POR TUBERCULOSIS DESPUES DE LA VACUNACION CON B. C. G.

En la revisión de nuestros protocolos de autopsias y en las historias clínicas hemos encontrado en total 11 casos de fallecidos de una tuberculosis habiendo sido vacunado con anterioridad de B. C. G.

De estos casos sólo hemos autopsiado 3 nosotros mismo y hemos examinado los focos de vacunación. Podemos discutir por eso sólo estos tres críticamente.

Algunas observaciones preliminares al caso: como ya ha afirmado constantemente **Wallgren**, la inmunidad específica contra la tuberculosis mediante la vacuna B. C. G. no es nunca tan efectiva como la producida por una infección primaria, por lo que no se puede exigir lo imposible de la vacuna. Se espera eso sí, que preste una protección en un lapso determinado de tiempo. Es ésto primordial en la edad de la lactancia, donde hay poca resistencia natural contra la tuberculosis. Se espera entonces a una superinfección tuberculosa natural a tiempo, lo que quiere decir después de las primeras semanas de la fase negativa de la alergia y antes de la exterminación de la inmunidad vacunatoria. Además hay que contar que, en un caso de superinfección masiva puede quebrarse cada inmunidad vacunatoria B. C. G. No poseemos métodos exactos para comprobar la inmunidad vacunatoria hasta hoy día, eso sí que se apoya con la comprobación de la alergia vacunatoria, aunque se trata de dos cosas completamente distintas, como ya lo ha dicho **Rosemberg** repetidamente. Además comprobó estadísticamente, que no existe ninguna vacunación que tenga un 100% de éxito, por lo que no podemos exigirlo de la vacuna B. C. G. Tampoco existe vacuna, que sea completamente inofensiva. Damos el ejemplo de los decesos después de cavunación antitífica y de encefalitis después de vacunación antivariólica. Tampoco la vacunación B. C. G. es tan inofensiva como parece, lo demuestran los 4 casos de fallecimiento de B. C. G. generalización.

Otra cuestión es el aislamiento de los vacunados provenientes de un ambiente tuberculoso en las primeras 6 semanas de la fase negativa de postvacunación. Muchos de estos lactantes están desnutridos y distróficos. Tenemos tres factores que influyen, y que son: a) **la desnutrición** y la posibilidad de b) **una superinfección temprana en** c) **la fase negativa** de la vacunación. Estos peligros son graves y pueden acarrear por consiguiente consecuencias catastrofales. Daremos un ejemplo.

Se trata de un lactante de sexo femenino (Caso 11), que falleció a los 3 meses de una meningitis tuberculosa. Se vacunó inmediatamente después del nacimiento. En la autopsia se vió

en el pulmón derecho un foco primario caseificado del tamaño de una arveja y su ganglio linfático caseificado correspondiente en el hilio pulmonar. Además había una diseminación miliar en los pulmones, hígado y bazo. El lactante estaba además distrófico y anémico (peso al fallecer 4.000 grs. y 60 cms. de longitud). El examen histológico dió el siguiente resultado: El poco es plano, oval, está situado en el subcutis bajo la piel, mide 4 mms. de ancho y 1 mm. en profundidad. Está formado de tejido productivo tuberculoso de células epiteloídeas. No se encuentran células gigantes. Tampoco se ha llegado a una necrosis, respectivamente caseificación. El foco está bien vascu-;larizado. Se trata entonces indudablemente de un foco de vacunación que brotó sin llegar al completo florecimiento. Los ganglios linfáticos regionales no presentan alteraciones.

Bacteriológicamente el foco vacunatorio y sus ganglios linfáticos se presentaban sin gérmenes, mientras que del pulmón se cultivaron microbacterios tuberculosos, tipo humano.

Es de suponer, que **la superinfección** puede haber tenido efecto en las primeras 6 semanas, en la fase **negativa** del foco en florecimiento pobre. A éstos se agrega **la desnutrición** hasta la distrofia. Estos tres factores han acelerado con toda seguridad el desarrollo de la tuberculosis miliar con fin mortal. Además un pequeño quiste epidermal traumático hace suponer una deficiente vacunación, como ya lo discutimos, donde no penetró toda la vacuna en el cuerpo. Esta suposición se intensifica al comprobar histológicamente un foco poco desarrollado. No podemos ser tan críticos, sino tenemos que interpretar debidamente el desarrollo de la tuberculosis miliar después de la vacunación B. C. G. en el sentido ya arriba mencionado.

Un segundo caso nos da una explicación bien diferente. Se trata de un lactante de sexo masculino de 7 meses de edad. Fué vacunado inmediatamente después del nacimiento con B. C. G. (Caso 29). El niño falleció de tuberculosis miliar, con diseminación en el pulmón, hígado y bazo. El foco primario se encontraba en el lóbulo pulmonar superior derecho, los ganglios linfáticos correspondientes del hilio estaban caseificados.

Los exámenes del foco de vacunación mostraban un foco productivo en regresión con una pequeña caseificación central. La epidermis estaba retraída en forma de ombligo en el lugar de la vacunación (Fig. 9). En un ganglio linfático axilar se observaba un nódulo ya fibrótico. Este foco vacunatorio floreció, posiblemente sin haber dejado una inmunidad específica de mayor grado. No es de admirarse, que este niño desnutrido haya fallecido por una sólida infección de una tuberculosis miliar y no se puede atribuírsele a la vacunación.

En el tercer caso (Caso 47) se trata de un niño que falleció a los 2 años, 7 meses y 28 días de una meningitis tuberculosa. El niño fué vacunado inmediatamente después del nacimiento con B. C. G. El foco primario se encontró en el lóbulo superior derecho del pulmón, estaba caseificado y tenía el tamaño de una arveja. Además había una densa diseminación miliar en ambos pulmones, riñones, hígado y bazo.

El examen del foco vacunatorio mostraba sólo una condensación cicatricial de la dermis en el lugar de la vacunación. Además la epidermis estaba retraída en forma de ombligo. Los nódulos linfáticos se mostraban sin alteraciones.

Entonces en este caso el foco vacunatorio estaba ya completamente cicatrizado y la protección vacunatoria ya algún tiempo inactiva. La tuberculosis se desarrolló cuando no podía existir más inmunidad vacunatoria epecífica.

En todos nuestros 11 casos de fallecimiento por tuberculosis miliar después de la vacunación, había un complejo tuberculoso primario desarrollado, hecho que nos parece digno de mencionar. Como se sabe, en una superinfección tuberculosa después de una infección primaria no se llega a una evolución de otro complejo primario. Sea entonces, que la primoinfección está completamente curada. De este hecho se puede deducir que el complejo vacunatorio B. C. G. no alcanza nunca tal grado de protección como lo da una infección primaria. En ésto hace hincapié también Wallgren. Araya mostró en uno de sus discursos un caso de un complejo tuberculoso primario en vías de curación, después de la vacunación B. C. G. en un lactante distrófico. El sostuvo que sin vacuna B. C. G. este lactante habría fallecido con seguridad de una tuberculosis miliar. Según nuestro juicio, para demostrar morfológicamente la acción protectora del foco B. C. G., habría que presentar casos en que tuberculosis después de la vacuna B. C. G. no se llegue más a la formación de un complejo tuberculoso primario pulmonar. Esto no ha sucedido, sin embargo, hasta el punto que conocemos la literatura.

VACUNACION B. C. G. COMO INFLUENTE EN ENFERMEDADES INTERCURRENTES.

Esta cuestión es de mayor importancia práctica como la que se le podría suponer a primera vista. Desgraciadamente no es posible para el patólogo solo, tener comprobaciones definitivas. Estas solamente se pueden hacer en colaboración con el clínico. Tenemos sin embargo la impresión, que la B. C. G. itis, que se desarrolla después de la vacunación tiene alguna influencia en los infectos o las enfermedades infecciosas, especialmente cuando se trata de prematuros o de lactantes que caen del nacimiento directamente en un período de desnutrición.

Podemos poner un ejemplo: se trata de nuestro primer caso. El lactante formó en el lugar de la vacunación una erisipela, que se propagó rápidamente por el brazo, antebrazo, por todo el hombro y finalmente se extendió a la cara y al tronco. El niño murió al tercer día de la vacunación bajo el cuadro séptico con una ictericia séptica hemolítica. Se deduce del diagnóstico, que los gérmenes sépticos fueron introducidos en el cuerpo directamente con la vacuna. Se trata por lo tanto de una deficiencia en la técnica vacunatoria, y no se le puede atribuir a la vacunación propiamente tal. Hay que considerar también, que la vacuna puede haber contenido, fuera de gérmenes B. C.

G. los gérmenes de la sepsis. Posiblemente la B. C. G. itis aceleró sin embargo el cuadro séptico inespecíficamente, en parte por tratarse de un prematuro con baja resistencia natural contra la infección (pesaba al desceso sólo 1.800 grs. Peso mínimo de los vacunados son 2.200 grs.). Habría tal vez que considerar le peso mínimo de los vacunados y en todo caso elevarlo algo.

Además acontece algunas veces en focos caseificados perforados, que existe una infección secundaria desde la abertura, como lo hemos descrito en el caso 9. Que de aquí se formen también cuadros sépticos, está patente, pero es sin embargo muy raro (ver más abajo).

COMPARACION DE LOS FOCOS B. C. G. HUMANOS CON LOS DE CUYES.

A continuación comparamos nuestros resultados en el hombre con nuestros propios resultados experimentales en animales. Hay que advertir, que esta clase de comparaciones lleva siempre a numerosas fuentes de equivocación. A los cuyes les hemos inyectado absolutamente (0,2 ccm.) y relativamente más vacuna, tomando en cuenta el peso del cuerpo. Además la vacuna es de diferente origen (Behringwerke Op. 51, Alemania).

Finalmente, las reacciones vitales de defensa en los cuyes son más rápidas que en el hombre, con su supervivencia más larga. Por otra parte hemos examinado en cuyes, solamente hasta el 31.º días los focos mismos que se extirpaban con anestesia local de los animales vivos. Recién desde el 38.º día teníamos los ganglios linfáticos a nuestra disposición, pues los animales se mataban. La vacunación la realizamos personalmente y se tenía el mayor cuidado que fuese intradérmica. La ventaja es que los exámenes de los animales de experimentación eran ininterrumpidos, por lo que nuestros exámenes bacterioriosccópicos están completos. Podemos hasta cierto punto completar nuestros resultados en el hombre.

Es importante citar que todos los focos están situados en el subcutis, a pesar de haber sido vacunados intradérmicamente. Llama además la atención que todas las fases del foco B. C. G. decaen con mayor rapidez. La fase inicial, o sea la primera fase todavía no específica, leucocitaria es relativamente corta. Dura sólo dos días y ya en el tercero vemos la movilización de las células reticulares propias, que en parte se han transformado ya en células epiteloídeas. El tejido productivo se desarrolla alrededor de la supuración central, como lo pudimos observar también en los focos en florecimiento en el hombre. Al 9.º día vemos ya células gigantes en desarrollo. Al 18º día supura el centro del foco hacia afuera y ya ha llegado a la formación de un trayecto fistuloso, cubierto con epitelio. Hablamos de pus, pues en los cuyes no se observaron, como en el hombre, caseificaciones. Ya en el 38.º día termina la supuración y el foco está completamente compenetrado de un tejido productivo tuberculoso con células gigantes y células epiteloídeas.

Al 52.º día podemos hablar ya de una cicatriz de vacunación. La diferencia en el tiempo de evolución es notoria. Además en lo que respecta al desarrollo y a la supuración central, los focos se han desarrollado más parejos que en el hombre. Los diagnósticos bacterianos son también interesantes. Se examinó con la tinción de auramina bajo el microscopio de fluorescencia. En los primeros días se encuentran en los leucocitos y también fuera de ellos abundantes micelios brillantes de bacterios. Más adelante se encuentran éstos también en las células reticulares, células epiteloídeas y en las células gigantes de Langhans. Sin lugar a duda una considerable cantidad de ellos se destruye. A pesar de eso, se desprende de los cuadros bacterioscópicos la impresión de que los gérmenes empiezan a multiplicarse desde el 6.º día, después de una fase preliminar pasiva. Esto se mantiene hasta más o menos el 12.º día. Después muestran por otra parte, signos de extinción, lo que se reconoce por el débil poder luminoso y por los numerosos restos de bacterios. Los bacterios disminuyen rápidamente de número, posiblemente hasta este punto ya se ha extinguido la mayoría de ellos. Desde el 45.º día no se encontraron más bacterios, bacterioscópicopicamente. En total, el ensayo duró 59 días.

Estos resultados significan, que la fase de multiplicación de los gérmenes B. C. G. se mantiene corto tiempo en el comienzo del foco floreciente, y que los gérmenes disminuyen entonces continuadamente de número para luego extinguirse rápidamente.

Es un antiguo dogma de nuestros manuales, que una inmunidad específica contra la tuberculosis se mantiene sólo tanto tiempo, como existen bacterios tuberculosos vivos en el cuerpo. Este dogma jamás se ha comprobado y está en oposición a las experiencias en otras enfermedades contagiosas. Habría que revisarlo entonces, pues hoy día se sabe que no solamente los bacterios vivos mantienen en el cuerpo este proceso tuberculógeno, sino que también los componentes orgánicos de los gérmenes muertos. (**Catel y Schmidt, Roulet**). Está patente que con ello se fomentan también procesos inmunizatorios. Desgraciadamente los exámenes bacterioscópicos en los focos vacunatorios humanos no están completos. A pesar de ésto, creemos haber demostrado, que el foco vacunatorio florece durante más tiempo de lo que hay bacterios en él presentes. La evolución de la inmunización no depende por lo tanto necesariamente de los bacterios tuberculosos vivos. Además creemos haber demostrado, que la inmunización dura más o menos tanto tiempo como el foco vacunatorio no está completamente cicatrizado.

DISCUSION DE LOS RESULTADOS

Compararemos en resumen, nuestros resultados con los de **Araya y Guzmán.** Tenemos que mencionar que nuestros exámenes son exclusivamente histológicos y no se basan en datos clínicos. Es interesante que nosotros podemos comprobar los resultados de **Araya y Guzmán** en los puntos esenciales.

Para comparar está el trabajo de **Araya** sobre la epidemiología tuberculosa y la vacunación B. C. G. Como ha comunicado **Araya,** dentro de poco aparecerá una publicación detallada, donde se discutirán resultados de unos 100 casos de focos B. C. G. humanos. Por ésto, nuestra actual comparación es únicamente provisoria. Nosotros proseguiremos también nuestras investigaciones y las publicaremos.

Araya y Guzmán sostienen que, contrariamente a los esperado, las infecciones secundarias en el foco vacunatorio son en realidad bastante poco frecuentes. Nosotros podemos objetar tal cosa y explicamos este fenómeno como sigue: el foco de vacunación en florecimiento posee un tejido de granulación, que no desarrolla sólo un alto poder de defensa contra los gérmenes B. C. G., sino que además contra otras infecciones. Por eso creemos que las infecciones secundarias tienen lugar en especial inmediatamente durante la vacunación o corto tiempo después. Tenemos en realidad un caso sí, con desenlace fatal. **Araya** sostiene además que pese a que la vacuna se inyecte intradérmicamente, prácticamente siempre el tejido conjuntivo subcutáneo está comprometido por el foco vacunación, a lo menos en las primeras semanas. Nosotros ya hemos descrito y discutido este hallazgo. Hemos comprobado, que el foco en la regresión se desplaza hacia la dermis. **Araya** describe además un foco de vacunación de 59 días, que está completamente rodeado de una especie de cápsula conjuntival, que llega hasta el subcutis en forma de embudo. Nosotros tenemos cuadros idénticos, los interpretamos eso sí de otro modo. A nuestro entender no se trata de una cápsula alrededor de un foco persistente (como p. ej. en el **foco de Ghon,** de la infección tuberculosa primaria), sino de un denso tejido de cicatrización, que reemplaza poco a poco al foco B. C. G. en absorción.

Araya y Guzmán nombraban además en diferentes oportunidades una abundancia de vasos del foco B. C. G. Esto ya lo hemos discutido a fondo. El foco meramente productivo conserva, en general el sistema vascular existente. Incluso podemos decir que, mientras menos diferenciado está el foco específicamente, más vascularizado queda. Donde predomina la caseificación, o donde nacen verdaderos tubérbulos de células epiteloídeas, desaparecen los vasos. Cuando un foco caseificado es evacuado y casi completamente eliminado por el cuerpo, constituye otro caso. Desde adentro se forma un tejido de granulación no específico, a menudo rico en vasos, que reemplaza el verdadero foco B. C. G. y después se esfuerza por cerrar la herida vacunatoria. Esto es sí un proceso secundario que no tiene nada que ver con el verdadero tejido vacunatorio.

En varias oportunidades hemos mencionado, que no se puede esperar más de la vacunación B. C. G. de lo que produce. Las vacunaciones efectuadas en gran escala no impiden a las instituciones responsables, de emplear las medidas higiénico-profilácticas ya comprobadas en la lucha contra la tuberculosis. Estas medidas se suponen conocidas, y han sido compro-

badas en Europa, p. ej. cientos de veces y en forma efectiva han puesto la tuberculosis bajo control. En primer término está la construcción de sanatorios para el aislamiento de tuberculosos. Con ésto se disminuyen con seguridad las fuentes de infección. A menudo nos dicen los médicos: "la vacunación es lo más barato; para otras medidas no hay dinero y además ya hay hoy día medicamentos eficaces contra la tuberculosis. En los próximos 10 años ya tendremos medicamentos tan poderosos, que con ellos podremos exterminar la tuberculosis". Se cita también la sífilis como ejemplo. Esta interpretación es sin embargo ligera y peligrosa, pues así se descuidan las medidas higiénico-profiláctcias tan necesarias. La construcción de sanatorios para tuberculosos es por el momento seguramente más caro, pero en 10 años los resultados serán 10 veces más eficaces. El aislamiento de 10 tuberculosos es mucho más barato que si éstos pasean libremente, contagiando así a otras 100 personas. Constantemente autopsiamos extensas tuberculosis pulmonares cavernosas, que jamás han sido tratadas ni diagnosticadas en vida. Reconocer a tiempo estos enfermos, aislarlos y tratarlos, es más importante que todo lo demás.

CONCLUSIONES

Este trabajo es un estudio histológico del desarrollo del foco de vacunación B. C. G. en el hombre. Se examinaron 50 focos de vacunación de lactantes y niños, que habían sido vacunados inmediatamente después del nacimiento. En la mayoría de los casos se trata de prematuros (el peso mínimo del cuerpo apto para la vacunación es de 2.200 grs.) o de lactantes desnutridos, distróficos, que fallecieron por enfermedades intercurrentes. Hemos comparado además los resultados con nuestros propios experimentos en animales.

El desarrollo del foco de vacunación B. C. G. lo dividimos en 3 fases, que se pueden separar histológica y cronológicamente las unas de las otras. La primera fase es la **reacción exudativa**, no específica, leucocitaria en el lugar de los gérmenes inyectados. Esta fase se observó hasta el 6.º día, pudiendo, sin embargo durar posiblemente más. Al final de esta fase viene una corta e intensa multiplicación de los gérmenes, que decae rápidamente, como lo hemos constatado en nuestros experimentos en animales. La segunda fase la designamos como **foco floreciente.** Dura más o menos hasta el 4.º mes, oscila sí en duración. Hay que destacar, que el **foco vacunatorio se desarrolla prácticamente siempre en el subcutis,** a pesar de haber sido vacunado intradérmicamente. El foco vacunatorio floreciente se puede desarrollar, por regla general, en dos direcciones. Algunas veces a partir de la 1.a fase (reacción exudativa leucocitaria), se torna directamente productivo. Se desarrolla un tejido productivo de granulación tuberculoso de células reticulares proliferadas primero, las que luego se transforman en células epiteloídeas y además en células gigantes de Langhans. Algunas veces el foco se divide en el curso de su evolución en numerosos focos más

pequeños, separados entre sí por finos septos conjuntivales. Además hemos observado que también los focos productivos pueden formar todavía posteriormente pequeñas necrosis centrales, que tienen sin embargo poca importancia. En los focos productivos, los vasos se conservan generalmente y desaparecen sólo donde brotan tubérculos propiamente tales de células epiteloídeas.

Los focos caseificados son casi tan frecuentes como los focos productivos en florecimiento. A continuación de la 1.ª fase defensiva leucocitaria se forma una mayor necrosis central, o mejor dicho, una caseificación, que generalmente es evacuada hacia el exterior. A menudo se llega a la formación de una fístula revestida por epitelio, rodeada por tejido productivo tuberculoso. Con la evacuación de la caseificación central, el foco es eliminado en su mayor parte del cuerpo, lo que se interpreta como curación. Sin embargo significa seguramente una pérdida considerable de antígenos, que son necesarios para la inmunización del vacunado. Muy rara vez sucede que el foco vacunatorio se infecte secundariamente desde la abertura. A veces se ve también cómo la pequeña caverna, si así podemos expresarnos, está cerrada por un tejido de granulación no específico secundario, rico en vasos. No hay que confundirlo con el foco B. C. G. propiamente tal.

Como 3.a fase tomamos el **foco vacunatorio en regresión.** Los focos productivos regresan algo más rápido, más o menos hasta el 10.º mes. Primero desaparecen las células epiteloídeas. Se ve después una fibrosis del tejido conjuntivo propio, con restos de estas células. Por otra parte, las células gigantes de Langhans se conservan más tiempo. El foco fibrótico es penetrado lentamente por densos infiltrados linfocitarios. Al mismo tiempo proliferan fibrocitos bajo la formación de fibras colágenas densas, que rodean al foco por todos lados, lo que nosotros interpretamos como cicatrización y no como encapsulamiento. Finalmente queda una cicatriz de tejido conjuntivo que penetra en el subcutis más o menos profundamente. En los focos productivos, ya que no está ulcerada, la epidermis se conserva bien, aunque generalmente está retraída en forma de ombligo.

Los focos caseificados regresan por lo general con más lentitud. Hemos observado en ellos una regresión hasta el 17º mes. Después de la evacuación de la caseificación central se cierra poco a poco la abertura fistulosa, dejando una cicatriz epidérmica visible. La epidermis se engruesa y se retrae generalmente en forma de ombligo. El cuerpo papilar se aplana y los anexos de la piel ya no se ven. La cicatriz llega generalmente hasta el subcutis y es igual a la de un foco productivo, por lo tanto genera un tejido fibrótico pobremente vascularizado.

Daremos un corto resumen sobre el comportamiento de los ganglios linfáticos regionales. En la 1.a fase defensiva no específica se ve en los primeros días una linfadenitis enteramente no específica con un catarro indudable de los endotelios de los senos. Estos están aumentados de tamaño, redondeados y se encuentran en los lúmenes de los senos. Los casos productivos desarrollan en la 2.a fase (foco en florecimiento) en su mayor

parte pequeños y mayores tubérculos miliares epiteloídeos con células gigantes. A veces llama la atención que el tejido tuberculoso específico es más abundante y está desarrollado más intensamente que en los propios focos de vacunación. A menudo se ven diferencias cronológicas; así los focos en los ganglios linfáticos florecen más largo tiempo. Finalmente en los ganglios linfáticos puede haber caseificación central, aún cuando el foco primario reste productivo. Existe cierta discrepancia cronológica y morfológica entre el foco vacunatorio propiamente tal y su ganglio linfático. Lo mismo vale tanto para los focos en florecimiento que estuvieron caseificados. A veces la reacción del ganglio linfático queda en rezago con respecto al foco primario, pero en general los cambios son sin embargo análogos a los del foco primario, por lo que se llega a menores o mayores caseificaciones. Durante la 3.a fase (foco en regresión), los cambios en los ganglios linfáticos pasan por fenómenos regresivos. Hemos observado una lenta fibrosis de los tubérculos, hasta que finalmente restan solamente nodulitos o placas fibróticas, pobres en núcleos.

Por último discutiremos el comportamiento de los bacterios. Nuestros exámenes bacteriológicos y bacterioscópicos están muy incompletos para formular resultados finales. Sin embargo nos llamó la atención, que tanto bacterioscópica como bacteriológicamente (cultivos y experimentos en animales), los gérmenes desaparecen relativamente temprano del foco vacunatorio (hasta el 32.º día en el hombre y hasta 45.º día en animales). De aquí resulta que el foco florece más largo tiempo que lo que perduran en él los gérmenes. Seguramente participan en eso los componentes orgánicos de gérmenes muertos, lo que también es conocido en la tuberculosis.

A continuación se describen los frecuentes quistes epiteliales del foco vacunatorio. En focos recientes son índice de deficiente técnica vacunatoria, en focos más antiguos se trata de restos de caseificación, que han sido rodeados por una cavidad fistulosa, revestida de epitelio.

Los focos poco desarrollados no constituyen una rareza. Se reconocen por su poca extensión y por la falta de tejido de granulación tuberculoso, faltan además las células epiteloídeas y las células gigantes de Langhans. Estos focos constan generalmente de células reticulares poco diferenciadas con infiltrados linfocitarios. El origen de focos poco desarrollados es una vacunación defectuosa y algunas fallas de la vacuna misma, en especial su falta de homogeneización. En este capítulo se han puesto muchas esperanzas en el secado por congelación **(Haas)** y en los cultivos sumergidos **(Dubos y Fenner)**. Por lo tanto es de esperar que la vacuna mejore en los años venideros.

Se menciona especialmente **que un foco vacunatorio B. C. G. se puede extinguir antes de tiempo, por un tratamiento con estreptomicina** para combatir otras enfermedades. Ocurre seguramente más a menudo de lo que se supone. Se discute además otro foco de vacunación que persistió **excepcionalmente** 6 años.

También se describen 3 casos de muerte por tuberculosis miliar después de una vacunación B. C. G. Cada uno de los casos es típico para las diversas posibilidades. En el primer caso la infección ocurrió en la fase prealérgica de la vacunación, en el segundo caso el foco quedó poco desarrollado y en el tercer caso ya había desaparecido la inmunidad. En todos nuestros 11 casos de fallecimiento por tuberculosis después de la vacunación con B. C. G. se encontraron en los pulmones y en sus ganglios linfáticos verdaderos complejos tuberculosos primarios. Esto prueba que el complejo primario B. C. G. no produce la defensa como la que se observa en una verdadera infección tuberculosa primaria.

Finalmente se discute un caso de erisipela con sepsis, ocurrida inmediatamente después de la vacunación. Igualmente en este caso el origen de la infección séptica y del deceso fué una deficiente vacunación.

Luego se comparan los exámenes en el hombre con los resultados experimentales en animales. En los experimentos en cuyes, todas las reacciones son más rápidas que en los recién nacidos.

Una comparación de nuestro propio trabajo con el de **Araya y Guzmán**, da resultados similares en los principales puntos.

Para terminar hemos de decir que la vacunación B. C. G. y los tratamientos modernos para combatir la tuberculosis no bastan. Es más esencial tomar las conocidas medidas higiénico-profilácticas, como lo son el aislamiento y tratamiento de los tuberculosos declarados y abiertos y las construcciones de sanatorios para estos enfermos.

RESUMEN

Se estudia la histogénesis del complejo de vacunación B. C. G. en 50 focos vacunatorios B. C. G. de lactantes y niños que fueron vacunados inmediatamente después del nacimiento. Se relata el desarrollo típico y atípico de estos focos. Después de un análisis crítico de la literatura correspondiente y de los propios hallazgos se hace resaltar el hecho de que la vacunación B. C. G. sola no es suficiente para combatir efectivamente la tuberculosis.

SUMMARY

The histogenesis of the B. C. G. vaccination complex is made through 50 vaccination focuses of sucklings and children that were vaccinated inmediately after birth. The typical and atypical development of these vaccination focuses is reported. After a critical study of the corresponding literature and of our own findings we emphasize the fact that the B. C. G. vaccination alone is not enough to combat tuberculosis efectively.

FIGURA 1

Caso 1: Foco de vacunación B. C. G. de la piel del brazo izquierdo de 3 días de evolución. Se trata de una pura inflamación exudativa leucocitaria, llegando profundamente hasta el subcutis. Aumento 25 x.

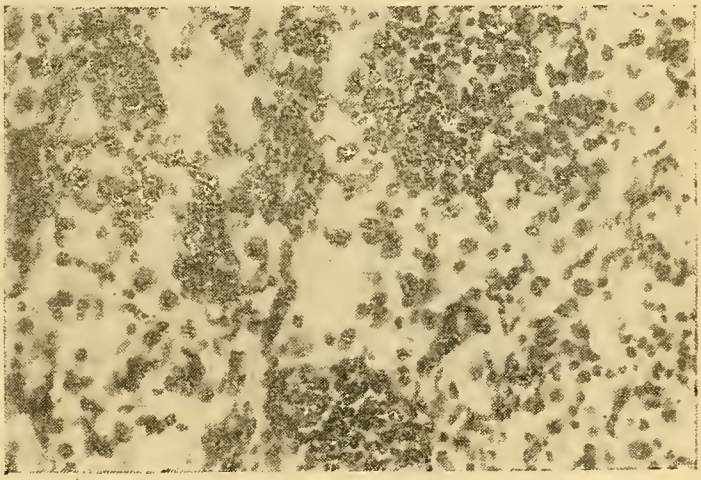

FIGURA 2

Caso 2: Vacunación de 6 días de evolución. Ganglio *linfático:* Catarro descamativo, todavía inespecífico, de los endotelios de los senos. Aumento 320 x.

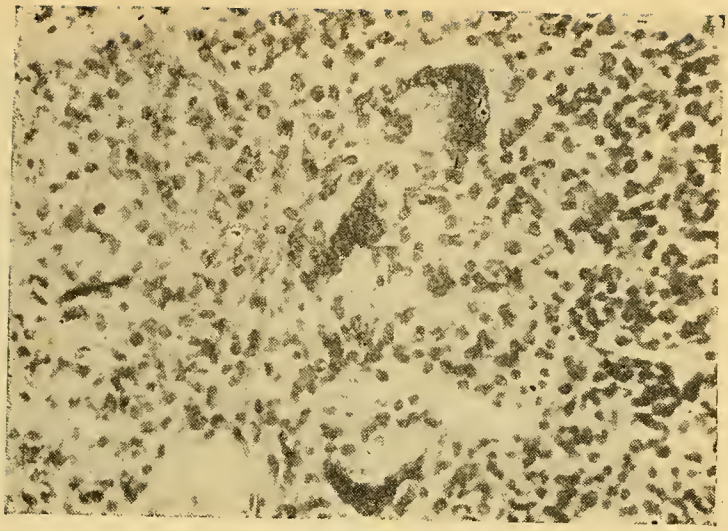

FIGURA 3

Caso 3: Chancro de vacunación B. C. G. de 26 días. Estado floreciente en su comienzo. Se ven las células reticulares proliferadas, formando varias células gigantes de Langhans. Aumento 160 x.

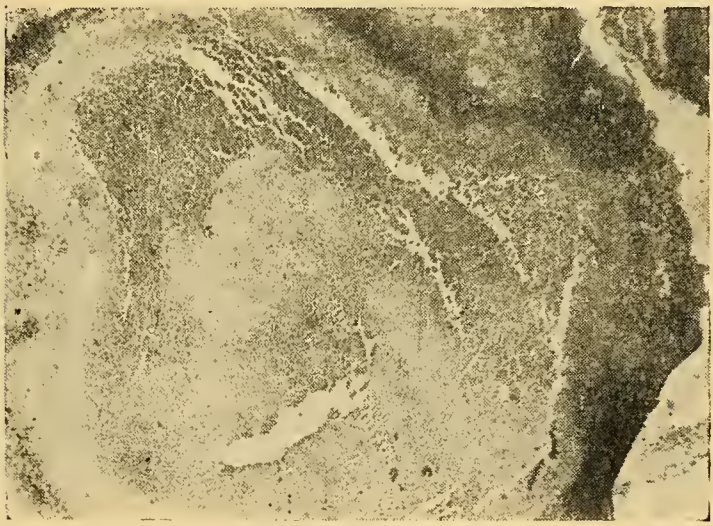

FIGURA 4

Caso 8: Complejo de vacunación B. C. G. de 72 días de edad. Estado floreciente en pleno desarrollo. *Un ganglio linfático* regional con un gran tubérculo B. C. G. caseificado. Aumento 23 x.

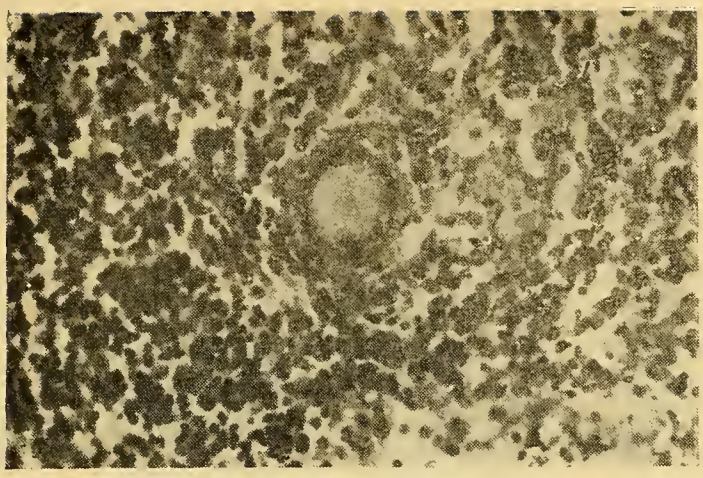

FIGURA 5

Caso 10: Foco de vacunación de 3 meses de evolución. Se trata de un chancro B. C. G. meramente productivo. *Ganglio linfático:* unos grupos de células epiteloídeas con una típica célula gigante de Langhans. Aumento 320 x.

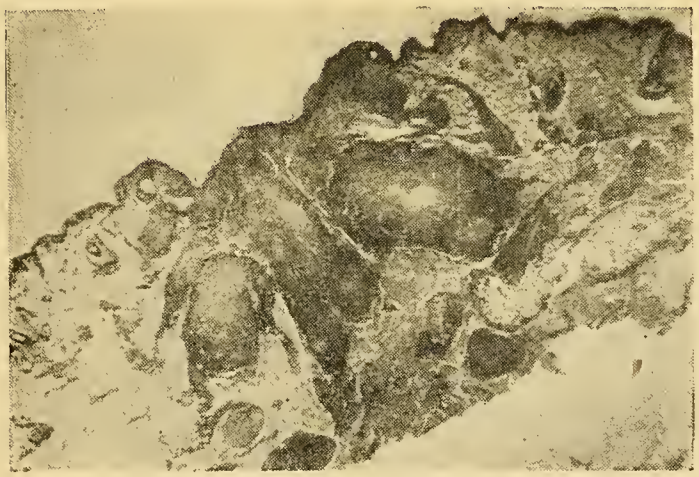

FIGURA 6

Caso 14: Foco de vacunación de 3 meses. Se trata de un chancro ampliamente caseificado, partido por finos septos en varios pequeños foquitos. Aumento 20 x.

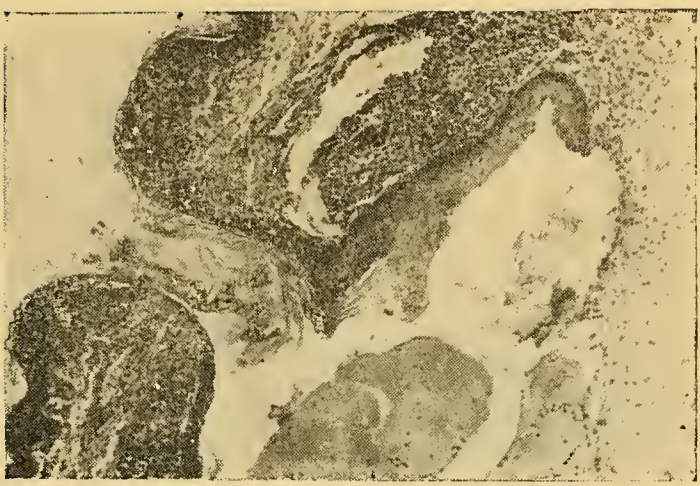

FIGURA 7

Caso 17: Chancro B. C. G. de 4 meses. El foco está ampliamente caseificado con fístula. El epitelio fistuloso rodea una amplia cavidad y se intercala entre las casas caseosas centrales y el tejido productivo externo. Aumento 80 x.

FIGURA 8

Caso 30: Vacunación B. C. G. de más de 7 meses de evolución. El foco está acercado a la epidermis, relativamente pequeño y contiene una densa caseificación central. Aumento 26 x.

FIGURA 9

Caso 29: Este niño murió de una tuberculosis miliar. Vacunación de 210 días de evolución. Chancro B. C. G. en regresión, situado en el subcutis, con ligera caseificación central. La epidermis retraída como un ombligo. Aumento 54 x.

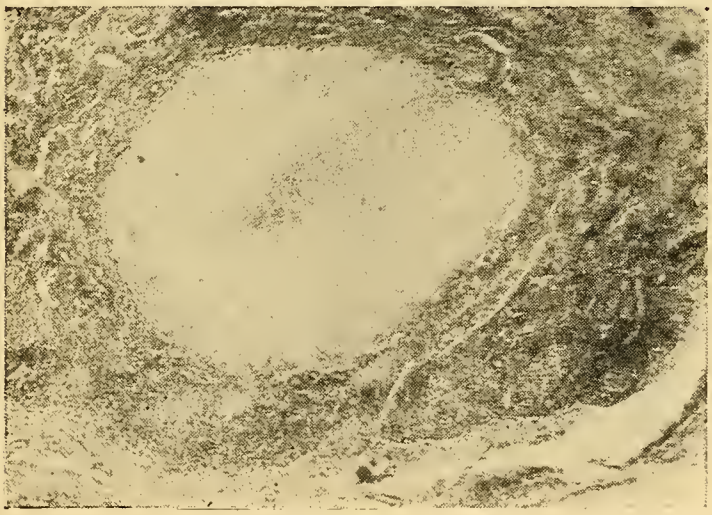

FIGURA 10

Caso 31: Vacunación B. C. G. antes de 8 meses. Complejo B. C. G. en involución. Ganglio *linfático* con tubérculo fibrótico. Aumento 47 x.

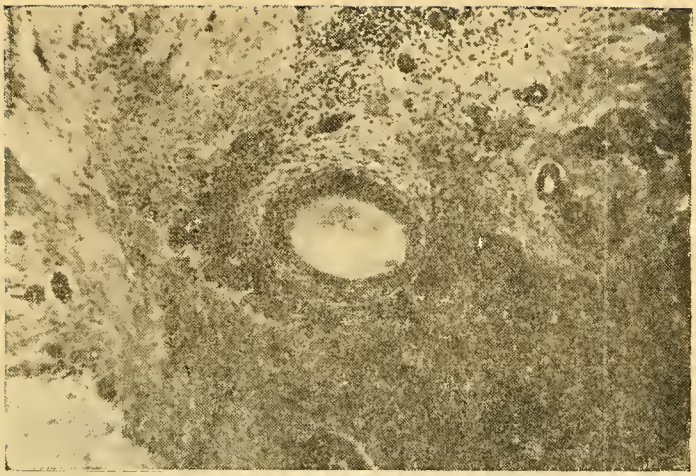

FIGURA 11

Caso 7: Vacunación B. C. G. de 60 días de evolución. Quiste epidermal del subcutis por falsa técnica vacunatoria. Foco poco desarrollado. Aumento 80 x.

FIGURA 12

Caso 12: Vacunación de 1 año 4 meses y 17 días de edad. Gran quiste epidermal de un antiguo chancro B. C. G. caseificado y fistulizado (Compárese también con figura 7). Aumento 32 x.

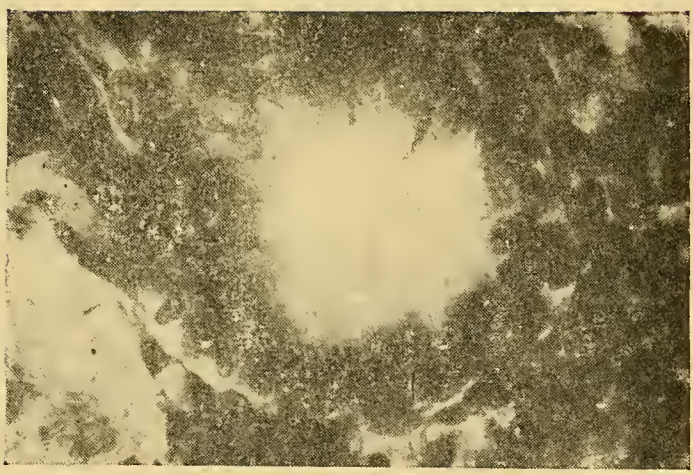

FIGURA 13

Caso 49: Foco de vacunación de 6 *años* de edad. Una célula gigante de Langhans muy antigua con figuras estrelladas en el protoplasma (Asternfiguren de los alemanes). Aumenta 800 x.

ZUSAMMENFASSUNG

An Hand von 50 B. C. G. Impfherden von Saeuglingen und Kleinkindern, die gleich nach der Geburt geimpft wurden, wird die Histogenese des B. C. G. Impfkomplexes dargestellt. Dabei wird auf die typische und atypische Entwicklung dieser Impfherde eingegangen. Nach kritischer Besprechung der Literatur und der eigenen Befunde wird darauf hingewiesen, dass die B. C. G. Impfung allein nicht genuegt, um die Tuberkulose wirkungsvoll zu bekaempfen.

BIBLIOGRAFIA

1.—Araya, P.: Epidemiología de la tuberculosis del niño y algunos aspectos inmunbiológicos y clínicos de la vacunación B. C. G. Boletín Médico Social de la Caja de Seguro Obligatorio (Chile) 17, 109 (1950).

2.—Araya, P.: Discurso ante la Sociedad Médica de Concepción (1956).

3.—Araya, P. y Guzmán, A.: Discurso ante la Sociedad Médica de Concepción (1952).

4.—Behringwerk - Mitteilungen, Heft 27, "B. C. G. — Tuberkulose — Schutzimpfung" (1953).

5.—Catel, W. y Schmidt, W.: Klinische und experimentelle Mitteilungen ueber das Wesen der lokalen Tuberkulinempfindlichkeit. Deutsche Medizinische Wochenschrift, pág. 1140-1145 (1950).

6.—Dubos, R. J. y Fenner, F.: cit. según Haas.

7.—Edwards, L. B. y Dragstedt, I.: Further Observations on the Effect of Light on B. C. G. Vaccine.
Bull. World Hlth. Org., 5, 333 (1952).

8.—Edwards, L. B. y Tolderlund, K.: Preliminary Report on Effect of Sunlight on B. C. G. Vaccine.
Bull. World Hlth Org., 5, 245 (1952).

9.—Falkner, S., Lind., A. y Ploman, L.: Fatal Tuberculosis from B. C. G. — Vaccination. Acta Paediatrica, 44, 219 (1955).

10.—Finke, L.: Ueber fluorescenzmikroskopischen Nachweis von Tuberkel bazillen in Ausstrichen und Gewebschnitten.
Archiv f. Hyg. u. Bakt. 123, 345 (1940).

11.—Fresen, O.: Die Pathomorphologie des retothelialen Sytems.
Verh. Deutsch. Ges. Pathol., 37, 26 (1954).

12.—Grasset, E. y Bonifer, V.: Schweiz. Zeitschr. f. allg. Path., 13, 642 (1950).

13.—Griesbach, R.: "Die B. C. G. — Schutzimpfung". Stuttgart: Georg Thieme Verlag (1954).

14.—Guenther, O.: Probleme kombinierter Schutzimpfungen. Dtsche. Med. Wschr. 1956, pág. 1027-1031.

15.—Haas, R.: Neuere Entwicklungen der Tuberkulose Impfstoffe. Behringswerk-Mitteilungen, Heft 27 (1953).

16.—**Huebschmann**, P.: Die Histogenese der Tuberkulose im Rahmen der allgemeinen Krankheitslehre.
Stuttgart, Georg Thieme Verlag (1947).

17.—**Linzbach**, A. J.: "Quantitative Biologie und Morphologie des Wachstums". Hdb. allg. Path. VI/I 180 (1955).

18.—**Rosemberg**, J.: Die orale B. C. G. Impfung beim Menschen (Griesbach: Die B. C. G. — Schutzimpfung).

19.—**Roulet**, F. C.: Die infektioesen "spezifischen Granulome". Hdb. allg Path. VII/1 325 (1955).

20.—**Smilya**, A., **Kostitsch y Joksitsch**: La lymphadénite mésentérique Bécégique. Clin. pédiatrique Belgrade. Semaine Hop., pág. 2213 - 2216 (1955).

21.—**Tolderlund**, K.: Preliminary Report of Laboratory Investigations on the Effect of Light, on B. C. G. Vaccine.
Acta Pathologica et microbiologica Scandinaviae, Suppl. XCIII (1952).

22.—**Wallgren**, A.: Should Mass-Vaccination with B. C. G. be discontinued in Scandinavia?
Acta Paediatrica, 44, 237 (1955).