DEL INSTITUTO DE ANATOMIA
PATOLOGICA
de la
Universidad de Concepción (Chile)
Director: Prof. Dr. E. Herzog

El significado de los corpúsculos acidófilos en la enfermedad de Nicolas Favre

(Estudio anátomo-patológico)

(Con 7 figuras)

por

Jorge Enríquez

(Recibido por la Redacción el 1-IV-46)

Desde el descubrimiento de ciertos microcorpúsculos (gránulo-corpúsculos) por MIYAGAWA y colaboradores, en frotis de pus de bubones humanos de la enfermedad de Nicolas Favre e inoculaciones en animales y que se consideran como el virus causante de esta enfermedad, este hecho ha sido confirmado por otros autores y últimamente por HERZBERG y KOBLMUELLER. Mientras los autores japoneses muestran en sus láminas (fig. 1) numerosas pequeñas granulaciones del mismo tamaño y forma, de más o menos 0,3 micrones y situados dentro de histiocitos y leucocitos y también extracelulares, HERZBERG y KOBLMUELLER hablan de corpúsculos elementales de aspecto de micrococos, pero de distintos tamaños y agrupaciones, mostrándolos en microfotos con aumento de 2000 y 2800 (fig. 2). Estos investigadores los evidenciaron con tinción de azul de Victoria y los autores japoneses con Giemsa.

Es de interés saber que de los autores que se preocuparon de la anatomía patológica de los bubones, de las manifestaciones crónicas en el recto y otros órganos, ninguno menciona estas formas del virus. Por diferencia, algunos autores, como GAMNA y FAVRE, han considerado erróneamente ciertos restos nucleares, encontrados en los microabscesos de los bubones, como posibles causantes de la enfermedad. Estas formaciones no tienen

relación alguna con los gránulo-corpúsculos de MIYAGAWA, como se sabe bien hoy día (D'AUNOY y VON HAAM).

En un trabajo del año 1937, COUTTS y MARTINI (8) dan mucha importancia al hallazgo de corpúsculos granulares dentro de células mesenquimáticas y también extracelulares, homogéneas, en forma de gránulos chicos o más grandes, muchas veces dispuestos en mórulas y de un tamaño que oscila de entre apenas cisibles hasta 11 μ. Ellos recomiendan la tinción de Mann con eosina ácida. Los gránulo-corpúsculos se encuentran según los autores chilenos, especialmente en las formas tardías de la enfermedad de Nicolas Favre, es decir, en la proctitis crónica y en el estiomena y las observaron muy raras veces en los bubones inguinales, es decir, en las manifestaciones agudas y sub-agudas de la enfermedad. COUTTS y MARTINI (10) los interpretan, por eso, como manifestaciones tardías del virus y les dan el nombre de corpúsculos granulares intracitoplasmáticos de tipo MIYAGAWA. En la literatura posterior a este trabajo, no se encuentra mención alguna sobre estos corpúsculos como forma especial del virus en las manifestaciones crónicas de la enfermedad, ni tampoco comprobación de la tesis de COUTTS y MARTINI. Hasta hoy día consta, que no ha sido comprobada en forma segura la transformación de las microformas del virus, descrita por MIYAGAWA y colaboradores, en corpúsculos de hasta 11 micrones, por lo menos en el tejido de las manifestaciones crónicas de la enfermedad de Nicolas Favre. No podemos tocar las transformaciones del tamaño y forma que sufre el virus en los cultivos en embriones de pollos, por ser ajeno a nuestro tema; pero creemos que siempre el tamaño, forma y también comportamiento tintorial del virus, es distinto al de los corpúsculos acidófilos. En todo caso, como hipótesis de trabajo y con fines diagnósticos, la tesis de COUTTS y MARTINI nos pareció muy sugestiva y hace años atrás, en este Instituto, se aplicó siempre la tinción de Mann para tejidos sospechosos de Nicolas Favre, especialmente en sus manifestaciones crónicas, como proctitis y estiomena, buscando los gránulo-corpúsculos acidófilos.

En realidad, se encontró en un alto porcentaje de los casos de proctitis crónica y estiomena, muchos de los cuales habían sido diagnosticados clínicamente como enfermedad de Nicolas Favre por la reacción de Frei, la presencia de corpúsculos acidófilos en el tejido de granulación inflamatorio. Así, en un tiempo se creyó que esto podría servir como método de diagnóstico. Por diferencia, en los casos de bubones, rara vez ha sido posible encontrar estos corpúsculos, de acuerdo con COUTTS (7).

A pesar de esto, se nos presentó la duda sobre la especificidad de los corpúsculos acidófilos, por encontrarlos con frecuencia también en otras ocasiones y hasta en casos normales, como nos lo enseñó la literatura mundial. Así sabemos que, entre otros, RUSSEL describió ya en 1890 pequeñas formaciones granulares homogéneas, acidófilas, hasta del tamaño de glóbulos rojos y que él consideró como causantes del cáncer. Después se rechazó rotundamente esta tesis; pero en la literatura mundial y en los libros de enseñanza, figuran hasta hoy día los corpúsculos hialinos

de RUSSEL, especialmente en la mucosa gástrica. Existe desde el año 1890 hasta hoy día, una vasta literatura sobre los corpúsculos de Russel y formaciones parecidas, con mucha discusión sobre su origen y significado práctico. No podemos citar a todos los numerosos autores y nos permitimos advertir que lo expuesto por LUBARSCH, ERNST y BORRMANN en distintos tratados, orienta mejor sobre toda la literatura y las múltiples discusiones acerca de los corpúsculos de Russel. Podemos resumir que hoy en día se sabe (CHUMA, BORST y BORRMANN) que los corpúsculos acidófilos, conocidos en parte bajo el nombre de corpúsculos de Russel, se encuentran en los más variados tejidos, en distintos tamaños (0,5 – 25 micrones según BORST), aislados o en grupos, a veces en rosetas o mórulas, tanto intra como extracelulares. Es discutido todavía si se componen de substancia hialina y cómo se forman. Ya UNNA (1894) suponía que se derivan de plasmacélulas por degeneración de éstas, mientras que otros autores defienden otro origen. CHUMA, recientemente en un trabajo bien documentado, habla de que se originan de plasmacélulas y eosinófilos, especialmente de las granulaciones de estas células; cuando se rompe o se degenera la célula primitiva, las granulaciones transformadas y aumentadas de volumen muchas veces, se encuentran en el tejido en forma extracelular. En los trabajos de KLIEN, HANSEMANN, CHUMA y BORRMANN, encontramos documentaciones fidedignas con láminas en colores que corresponden en todos sus detalles a lo descrito por COUTTS y colaboradores. Fuera de la mucosa gástrica, los corpúsculos fueron evidenciados en pólipos nasales, gástricos y uterinos, carcinomas, mucosa del seno maxilar, mucosa gástrica e intestinal, uretra, vejiga, endometrio, ganglios linfáticos, tonsilas, bazo, riñones, cerebro, etc., (LUBARSCH). Mientras que en la mayoría de los casos se trata de procesos crónicos inflamatorios ,encontrando siempre en la vecindad de los corpúsculos muchas plasmacélulas y eosinófilos, se describieron también en condiciones normales, pero mucho menos frecuentes. En estos casos se puede suponer un proceso inflamatorio ya pasado. COUTTS (9) cita recientemente a trabajos nuevos de COWDRY, LUCAS y FOX, PAPPENHEIMER y HAWTHORNE, ACTON y HARVEY y otros que encontraron los mismos corpúsculos en condiciones normales o patológicas sin relación con la enfermedad de Nicolas-Favre, lo que está ampliamente de acuerdo con lo dicho.

Los corpúsculos acidófilos evidenciados tanto en la proctitis crónica como en otros tejidos, dan las mismas reacciones tintoriales que los descritos por los autores citados anteriormente. Se tiñen, según Mann, de color rojo vivo; con Gram, de vez en cuando, de color violado suave; con Van Gieson, amarillento débil y con Hematoxilina-Eosina rosado pálido. No mencionamos otras tinciones más, pues parece que no hay alguna tinción específica y tampoco dan, la mayor parte de las tinciones, un color definido, sino transiciones y hasta pueden resultar negativas, mientras que la tinción de Mann es la que da siempre un color rojo vivo.

Nos pareció de importancia, buscar en un gran material de autopsias no elegidas y sin signos de Nicolas-Favre, los corpús-

culos acidófilos y hacer además, varios controles de los más variados órganos en busca de la posible presencia de ellos. Esto nos orientaría en forma segura, si a los corpúsculos corresponde un carácter específico o no.

MATERIAL Y TECNICA

El material investigado fué extraído del material de biopsias y autopsias hechas en este Instituto. Estudiamos en total 207 casos; compuesto de rectos de biopsias y autopsias y otros tejidos diversos.

Hemos clasificado el material en cuatro grupos diferentes. **El primer grupo** se compone de 90 rectos obtenidos de autopsias no elegidas, para efectuar un control sistemático de mucosa anal y rectal, con el objeto de pesquisar la presencia de los corpúsculos acidófilos en rectos normales o, por lo menos, donde no se sospechó la enfermedad de Nicolas-Favre. Se extrajo el recto junto a su porción anal, para estudiar ambas mucosas.

El segundo grupo, consta de 12 casos, en los cuales se sospechó clínicamente la enfermedad de Nicolas-Favre y en los que el estudio histológico fué comprobado por la reacción de Frei. Se compone especialmente de rectos y vulvas con estiómena.

En el tercer grupo, hemos colocado a 19 biopsias rectales, llegadas con diagnóstico de proctitis o de fístulas y a 31 biopsias de tejidos pertenecientes o relacionados con los genitales y en los que es posible sospechar en algunos de estos casos la enfermedad de Nicolas-Favre. En estos casos no se hizo la reacción de Frei, por lo que los resultados obtenidos en este grupo son, hasta cierto punto, dudosos. Además de los rectos, comprende este grupo biopsias de miomas y pólipos uterinos, cuello uterino con cervicitis crónica, Ca del cuello uterino, condilomas, trompas, ganglios inguinales, etc.

En el cuarto grupo, de 55 casos, entra material de biopsias y autopsias obtenidos de tejidos u órganos sin relación alguna con los genitales y en los que por este solo capítulo, debe desecharse cualquier posibilidad de infección con el virus de la Linfogranulomatosis Venérea. Así hemos estudiado en este grupo, material procedente de estómagos, con pólipos, úlceras, y gastritis crónica; cirrosis y carcinomas hepáticos, pólipos nasales, tbc. pulmonar, ganglios profundos del cuello en casos de Tbc y Hodgkin, etc.

Técnica: Los cortes fueron hechos en el micrótomo a congelación en su mayor parte, reservando la inclusión en parafina para determinadas tinciones o por el estado del material. En todos los casos usamos la fijación en formalina al 10%. El material se estudió en cortes escalonados de 5 a 10 micrones en un número que oscila entre 4 a 20 cortes. Sistemáticamente usamos la tinción de Mann (con azul de metilo y eosina) y Hematoxilina-eosina, además usamos la tinción de Gram y Van Gieson en algunos casos.

Para establecer el tamaño exacto de los corpúsculos, hicimos mediciones con el micrómetro.

INVESTIGACIONES PROPIAS

Nuestro primer punto de vista, fué el de establecer un control exacto de la mucosa anal y rectal, de un material no elegido de 90 autopsias, para establecer si los corpúsculos se encuentran o no en rectos en condiciones normales o en casos patológicos sin relación con la enfermedad de Nicolas-Favre. Este control lo hemos considerado indispensable, después de haber encontrado con tanta frecuencia estos corpúsculos, en biopsias de mucosa anal y rectal, en algunas de las cuales se comprobó la enfermedad de Nicolas-Favre por la reacción de Frei.

Del total de los 90 casos, de este primer grupo, en 20 encontramos fenómenos de proctitis crónica de diferente intensidad; incluímos en este grupo a 3 proctitis tuberculosas. En todas estas proctitis, en general no vimos alteraciones inflamatorias específicas, sino que los infiltrados corrientes de linfocitos y plasmacélulas, a excepción de las tuberculosas que presentaron tubérculos típicos, con células gigantes, etc. En la mayor parte de los casos de estas proctitis crónicas, encontramos sin mucha dificultad, corpúsculos de forma esférica, cuyo tamaño osciló entre 0,5 y 5 μ, teñidos homogéneamente de color rojo vivo con Mann, rosado con hematoxilina-eosina, azul violado con Gram y amarillento débil con Van Gieson. Se encuentran situados en el interior de células mesenquimáticas o fuera de ellas y se disponen en grupos que toman forma de mórulas o de semilunas; en muchas ocasiones se ven aisladas (fig. 3, a, b, d, e, y fig. 4). A veces se hallan mezcladas en un mismo grupo, corpúsculos de distinto tamaño, por lo que no es raro encontrar al lado de unos muy grandes (4 a 5 μ por ejemplo), otros bastante pequeños, entre 1 a 2 μ (fig. 3, d). En contadas ocasiones, vimos corpúsculos pequeños, de 0,5 micrones (fig. 3, a). La mejor forma de evidenciarlos, fué, de acuerdo con COUTTS y GACITUA (7), con la tinción de Mann, aunque no empleamos sublimado en la fijación del material, como lo recomiendan estos autores, sino formalina. Con hematoxilina y eosina es más difícil su localización; esto lo hacemos extensivo a la tinción de Gram con la que parecen no teñirse siempre. Como al parecer se distribuyen en forma focal en el tejido afectado, pueden encontrarse en algunos cortes y en otros no. Se hallan siempre en medio o bordeando el tejido inflamatorio, en especial en las zonas donde la reacción inflamatoria es más intensa. Los corpúsculos descritos por COUTTS y colaboradores, en los casos de proctitis y estiómena, concuerdan exactamente con los que hemos descrito, hasta en los tamaños. El aumento de 900x que dan estos autores, corresponde exactamente a las dimensiones dadas por nosotros.

Con respecto a la zona de preferencia, es de interés dejar consignado que su hallazgo es más frecuente en la mucosa rectal, es decir, donde aún se encuentran pliegues, que en la porción anal. Este detalle no deja de tener interés práctico para valorizar el hallazgo de los corpúsculos en el material de biopsias, las cuales, según este criterio, tendrían distinta probabilidad de presentarlos, según si el material fuera tomado de la porción anal o rectal.

Del total de 20 proctitis crónicas, en 13 encontramos corpúsculos, lo que nos da un porcentaje de 65% (14,4% del total de los 90 rectos). Entre los 70 casos restantes que podemos considerar normales, es decir, sin proctitis, no nos fué posible ponerlos en evidencia a pesar de insistir detenidamente en su búsqueda.

Ningún caso vino con el diagnóstico de la enfermedad de Nicolas-Favre.

Llama la atención que en 3 casos de proctitis tuberculosa, donde el examen macroscópico del recto reveló úlceras típicas tuberculosas, el hallazgo de los corpúsculos se hizo con gran facilidad, en especial en las zonas algo alejadas de las úlceras. En los demás casos, el examen macroscópico no demostró alteraciones de la mucosa rectal y el examen histológico sólo reveló una proctitis crónica sin otras particularidades que linfocitos y plasmacélulas en mayor o menor abundancia.

Al hacer una estadística de los casos de biopsias de rectos, diagnosticados como proctitis crónica, en este Instituto, en los últimos 3 años (en las cuales se usó preferentemente la tinción de Mann), de los 59 casos, 22 presentaron corpúsculos (38,4%). Entre éstos casos, 28 llegaron con el diagnóstico de Nicolas-Favre rectal y de éstas, 16 presentaron corpúsculos, dando un porcentaje de 57%. En el cuadro siguiente hemos resumido este estudio para mayor claridad.

Biopsias de rectos con proctitis crónica de 1943-1945.

N.º de casos	Positivos.		%	Negativos.
59	22	—	38,4%	37
28 con diag. clínico de Nicolas-Favre	16	—	57 %	12
31 con otros diagnósticos	6	—	20 %	25

Como puede verse, el porcentaje es relativamente alto en las biopsias llegadas con el diagnóstico de Nicolas-Favre, en donde el clínico sospechó tal afección ya sea por su aspecto, anamnesis y en algunos casos por medio de la reacción de Frei; desgraciadamente no nos fué posible informarnos sobre la frecuencia con que se practicó la reacción. En el grupo que colocamos con otros diagnósticos, hemos agrupado aquellas biopsias en las cuales no se sospechó, por el examen clínico, la infección del Nicolas-Favre. De 31 casos de este tipo, encontramos corpúsculos en 6 (20%).

De la descripción de los informes de biopsias enviados por este Instituto en esos casos, hemos concluído que, al igual que en los casos de nuestra investigación, los corpúsculos se encontraron siempre en medio o bordeando el tejido inflamatorio crónico y con las mismas características de disposición, tamaño y tinción.

En atención a que los corpúsculos que hemos evidenciado en los rectos de autopsias, han tenido a raíz de los trabajos de COUTTS en estos últimos años, caracteres específicos con respecto al Nicolas-Favre, nos propusimos investigarlos en tejidos

en los cuales existiera la seguridad casi absoluta de infección con el virus de la enfermedad. De este modo era posible establecer analogías más estrechas entre los corpúsculos encontrados en nuestro material de rectos y los que encontráramos en tejidos enfermos con el virus de Nicolas-Favre.

El material del **segundo grupo** que alcanza a 12 casos, se compone en especial de rectos, estiómena vulvar y bubones, en los cuales se practicó la reacción de Frei para constatar su naturaleza específica. De los 12 casos analizados, la reacción fué positiva en 10, estos mostraron una pápula mayor de 7 mms. al segundo o tercer día. Usamos como antígeno un preparado comercial (Lygranum).

El estudio microscópico de estas lesiones fué un punto que nos interesó bastante, especialmente para establecer un control con la reacción practicada, e investigar la presencia de los corpúsculos que anteriormente COUTTS y colaboradores ya han descrito minuciosamente como formas visibles del virus de la linfogranulomatosis venérea en su forma tardía. En 8 casos encontramos corpúsculos intra y extracelulares con las mismas características estructurales y tintoriales de los descritos anteriormente (66,6%). Estos corpúsculos cuyo tamaño fluctuó entre 0,5 y 5 micrones, se tiñeron homogéneamente; los encontramos al igual que en el material de rectos de autopsias, distribuídos en forma focal en el tejido afectado, dispuestos en mórulas, aislados y en ocasiones agrupados en media-luna, y también en medio o bordeando el tejido inflamatorio. En 2 casos de bubones su hallazgo fué menos frecuente y su tamaño osciló alrededor de 1 micrón. No encontramos mórulas tal vez porque nuestro material en este capítulo fué bastante escaso.

Todos los casos que presentaron corpúsculos tuvieron reacción de Frei positiva. Solamente en 1 caso de proctitis crónica con corpúsculos de relativa frecuencia, la reacción fué dudosa.

En general, con este pequeño trabajo comparativo entre reacción de Frei y estudio histológico en lo que a corpúsculos se refiere, podría desprenderse que se comprueba una vez más la especificidad de estos. Por lo demás ya COUTTS y GACITUA (7) hicieron un amplio trabajo sobre este tema, comparando el estudio histológico con reacción de Frei y otras; llegaron a una conclusión semejante a la nuestra, pero interpretaron los resultados altamente positivos como seguros, en cuanto a especificidad.

La circunstancia de encontrar los corpúsculos tanto en lesiones de la enfermedad de Nicolas-Favre, comprobada por la reacción de Frei, como en proctitis crónicas, en las cuales seguramente no había contacto con el virus de la enfermedad, nos llevó a investigar un mayor número de casos de proctitis crónicas del material de biopsias de este Instituto. Pero no nos limitamos solamente a controlar las biopsias de rectos, sino que hicimos extensivo nuestro trabajo a otros tejidos de o en relación con los genitales, especialmente en aquellos en que sospechábamos una inflamación crónica. Fué así como al mismo tiempo de estudiar las biopsias de mucosa anal o rectal, investigamos en un tercer **grupo** la frecuencia de los corpúsculos en cervicitis, pólipos ute-

rinos, condilomas, etc. y agregamos además cánceres y tuberculosis rectales, donde también se observa inflamación crónica agregada. Todo este material lo hemos clasificado en un grupo, porque además de tener relación estrecha con los órganos genitales, no practicamos en ningún caso la reacción de Frei. Estas circunstancias hacen que no se puede asegurar si en estos casos está presente o no la enfermedad de Nicolas-Favre. De todos modos, podemos suponer que algunos de ellos nunca han tenido contacto con la infección venérea. Por otra parte, la alta frecuencia con que encontramos los corpúsculos, nos hace dudar de que la enfermedad esté presente en todos los casos, porque de ser así, la enfermedad sería muy frecuente, no sólo en las proctitis sino que también en otras inflamaciones crónicas de los genitales. Dejamos consignado, además, que en todos estos casos, el clínico no sospechó la infección del Nicolas-Favre.

Usamos con este material la misma técnica empleada en los casos anteriores, con cortes escalonados y dando preferencia a la tinción de Mann y Hematoxilina-Eosina sobre Gram y Van Gieson.

Del total de 50 casos que comprende este grupo, 19 corresponden a biopsias rectales llegadas con el diagnóstico de proctitis crónica o de fístula rectal. De los 19 rectos, 15 fueron positivos, es decir, que encontramos corpúsculos en 83,3%. El resto del material que alcanza a 31 casos, compuesto por diversos tejidos, los encontramos en 19, que da un porcentaje de 62%. Los corpúsculos que vimos en este grupo, tanto en las biopsias de rectos como en las de otros tejidos, presentaron un tamaño que osciló entre 1 y 5 micrones, dispuestos intra o extracelularmente y muestran todos los detalles mencionados anteriormente con respecto a los rectos de autopsias y a los tejidos de Nicolas-Favre.

CUADRO 1.

N.º de casos	Tejido	Con corpúsculos.	Sin corpúsculos.
6	Cervicitis	3	3
6	Pólipo uterino	3	3
2	Ca del cuello uterino	1	1
2	Mioma uterino	2	0
1	Metritis	1	0
4	Condilomas	4	0
1	Salpingitis crónica	1	0
5	Ca del recto	1	4
2	Tbc. rectal	2	0
9	Proctitis crónica	9	0
10	Fístulas rectales	6	4
2	Ganglio inguinal	1	1
50		34	16

Del total de los 50 casos estudiados, 34 mostraron corpúsculos (68%). Fueron más numerosos en las cervicitis, pólipos y

condilomas, predominando las formaciones extracelulares y en agrupaciones aisladas; las mórulas fueron menos frecuentes. De los casos con cánceres del útero y recto, se presentan en relación con el tejido de granulación inflamatorio y nunca en medio del tejido neoplásico. En las proctitis en general predominaron las formas aisladas extracelulares y las mórulas, siempre situadas profundamente en la mucosa.

Es interesante que PUND y colaboradores, citados por COUTTS (9), ya habían encontrado cierta relación entre los cánceres y los corpúsculos; pero a pesar de ello no pone en duda la especificidad de estos últimos.

Los resultados altamente significativos, obtenidos en los casos anteriores, al encontrar corpúsculos que se consideran específicos del Nicolas-Favre, con tanta profusión en múltiples tejidos con inflamación crónica, muchos de los cuales evidentemente no estaban afectados por aquella enfermedad, nos hizo ampliar más nuestro trabajo.

Ya dijimos al comienzo que corpúsculos semejantes a los encontrados y descritos por nosotros, fueron evidenciados por LUBARSCH, HANSEMANN, FICK, MILLER, BORRMANN y otros, en tejidos normales o con inflamación crónica. Estos autores los encuentran en pólipos nasales y del tubo digestivo, hígado, riñón, en tejidos con inflamación tuberculosa, etc. De la descripción que hacen estos autores se desprende que corresponden exactamente en todas sus características a los que hemos estudiado en el curso de nuestra investigación. No logran ponerse de acuerdo con respecto a su etiología y origen, asignándoles un origen diferente, ya sea de plasmacélulas, eosinófilos, etc.

Con estos antecedentes, nos pareció de interés extender nuestra investigación a tejidos diversos del organismo. Fué así como estudiamos la presencia de corpúsculos, en tejidos muy alejados del recto y genitales, en los cuales ya por su situación no es posible suponer en ellos la infección de Nicolas-Favre. De este modo agrupamos gran variedad de tejidos en un grupo aparte. Como en el curso de nuestra investigación, nunca encontramos corpúsculos en otras regiones que no fueran zonas inflamadas crónicamente, con abundantes plasmacélulas y linfocitos, elegimos el material de aquellos tejidos en que sospechamos la existencia de una inflamación más o menos crónica.

El material de este cuarto grupo lo obtuvimos de las biopsias y autopsias del Instituto.

Los corpúsculos que se ven en estos tejidos son iguales a los encontrados en las proctitis crónicas del Nicolas-Favre, estiómena, proctitis de autopsias, etc.; su tamaño varía entre 0,5 y 5 micrones dispuestos en forma focal y agrupados en mórula o aislados, intra o extracelulares. Como en los casos anteriores, se tiñeron mejor con Mann que con otras tinciones; con Gram, Van Gieson y hematoxilina-eosina, es algo más difícil su localización porque no se tiñen muy intensamente.

Si analizamos el material estudiado, nos parece que no es posible relacionarlo con la infección del Nicolas-Favre, por pertenecer a órganos en los cuales, por lo menos hasta hoy, no se

ha descrito en forma fehaciente tal afección y por no existir razón alguna para sospechar la enfermedad. Investigamos úlceras gástricas, pólipos nasales y del oído, cirrosis hepática, enteritis y gastritis crónicas, tuberculosis pulmonar, etc.

En el cuadro siguiente hemos colocado los casos de los tejidos en los cuales encontramos corpúsculos, apartando de este grupo aquellos tejidos en los que no se encontró inflamación crónica.

CUADRO 2.

N.º de casos	Tejido	Con corpúsculos.	Sin corpúsculos.
1	Papiloma encía	1	0
9	Ulcera gástrica	1	8
1	Pólipo estómago	1	0
8	Pólipo nasal	8	0
1	Pólipo oído ext.	1	0
1	Metástasis ganglionar de Ca. gástrico	1	0
1	Mucosa nasal	1	0
3	Hígado graso	2	1
5	Cirrosis hepática	2	3
1	Enteritis crónica	1	0
1	Gastritis crónica	1	0
1	Ganglio mediastínico en enf. de Hodgkin	1	0
1	Trombo corazón	1	0
2	Tbc. pulmonar	2	0
36		24	12
19	Tejidos diversos sin inflamación crónica	0	19
55		24	31

De los 36 casos que presentaron inflamación crónica, 24 son positivos, es decir, que encontramos corpúsculos en un 66,6%. Llama la atención que los corpúsculos son casi constantes en las formaciones poliposas, pues comprobamos que en los pólipos nasales parecen constituir un componente corriente y se encuentran en ellos en abundancia, especialmente las formas intracelulares y en mórulas (fig. 5 y fig. 3, c). Esta misma observación, se hace extensiva a los pólipos del estómago y oído y aunque presentamos uno de cada caso, es notable la abundancia y facilidad con que los encontramos. En un campo del microscopio con aumento de 120 diámetros, hemos visto hasta 6 mórulas. De 8 hígados investigados, 5 con cirrosis de Laennec y 3 con infiltración grasa, en 4 encontramos los corpúsculos; en los de cirrosis se observan entre el tejido intersticial inflamatorio crónico de los seudolobulillos (fig. 6) y nunca entre las células nobles del parénquima; en los hígados grasos se evidencian también en el seno del tejido conjuntivo intersticial. En los casos de tuberculosis.

pulmonar se vieron con más frecuencia las mórulas que las formas aisladas y situadas algo lejos de los focos en caseificación, en medio de plasmacélulas y linfocitos. En un caso de trombo en organización de la aurícula izquierda, vimos los corpúsculos preferentemente aislados en las zonas con tejido de granulación con fenómenos de reabsorción (fig. 7).

CONCLUSIONES Y CRITICA

Se hizo un estudio de control, de 90 rectos autopsiados junto con su porción anal, de autopsias no elegidas, con el fin de verificar si era posible evidenciar en ellos a los corpúsculos acidófilos que se han considerado, por COUTTS y colaboradores, como específicos para la enfermedad de Nicolas-Favre. El examen macroscópico de las mucosas estudiadas, no reveló alteraciones especiales, a excepción de tres casos, en los cuales se encontró úlceras tuberculosas típicas.

Hicimos cortes escalonados, de ambas mucosas, es decir, de la porción anal y rectal, tiñéndolos especialmente con Mann y hematoxilina-eosina y a veces con Gram y Van Gieson. Del total de 90 rectos, 20 presentaron fenómenos inflamatorios crónicos banales, a excepción de las proctitis tuberculosas; de éstos 20, en 13 casos encontramos corpúsculos, es decir, en un 65%.

Los corpúsculos encontrados en este **primer grupo**, concuerdan exactamente con los descritos por COUTTS y colaboradores, como formas tardías, visibles, del virus de la linfogranulomatosis venérea y que estos autores han descrito especialmente en estiómena, proctitis crónica y rara vez en bubones. En efecto, sus características de tamaño, disposición y afinidades tintoriales son las mismas. Su tamaño es de 0,5 a 5 micrones, se tiñen en forma homogénea de rojo vivo con Mann, rosado con hematoxilina-eosina, amarillento débil con Van Gieson y violado suave con Gram. La mejor forma de evidenciarlos, en todo el material de nuestro trabajo, fué, de acuerdo con COUTTS, con la tinción de Mann. Se disponen aislados o en agrupaciones formando mórulas o semilunas, en especial situados en las partes más alejadas de la superficie de la mucosa y en donde la reacción inflamatoria es más intensa. Como se disponen en forma focal en el tejido, se ven en unos cortes y en otros no. Los encontramos de preferencia, en la base de la mucosa rectal, siendo menos frecuentes en la porción anal.

Como en este material no practicamos la reacción de Frei, no podemos asegurar o negar la existencia de infección con el virus de la enfermedad de Nicolas-Favre, aunque es notable la frecuencia con que se encuentran los corpúsculos. Nunca los encontramos en rectos normales, es decir sin proctitis, lo que estaría de acuerdo con la mayoría de los autores que han descrito corpúsculos, idénticos a los que estudiamos, especialmente en tejidos con fenómenos inflamatorios crónicos, interpretándolos como productos de degeneración de células mesenquimáticas, en especial de plasmacélulas y eosinófilos. Los corpúsculos que describen estos autores (LUBARSCH, ERNST, BORRMANN, CHUMA y otros)

tienen las mismas características de disposición, tamaño y afinidad tintorial que los encontrados por nosotros en las proctitis crónicas de autopsias y a los descritos por COUTTS y colaboradores como formas tardías del virus del Nicolas-Favre.

Por lo dicho anteriormente, nos propusimos establecer en cierto número de casos, la presencia de corpúsculos en tejidos en los cuales existiera con toda seguridad la infección con el virus de la enfermedad, para establecer así las posibles analogías entre los corpúsculos citados anteriormente y los que encontráramos en este **segundo grupo.** Encontramos corpúsculos en 8 casos, con las mismas características tintoriales, de distribución y forma que los evidenciados en nuestro material anterior; y, como aquellos, en medio del tejido inflamatorio crónico. El hecho de encontrarlos también en rectos autopsiados donde no existe razón alguna para sospechar el Nicolas-Favre y de encontrarlos citados en la literatura, en diversos tejidos del organismo, donde nunca se ha comprobado lesiones producidas por esta enfermedad, nos hace poner muy en duda su especificidad y pensar si no fueran un componente corriente de las inflamaciones crónicas.

Los gránulo-corpúsculos descritos por MIYAGAWA y colaboradores, según nuestro juicio, no guardan relación con los observados por nosotros y los autores anteriormente citados, pues MIYAGAWA describe unos gránulo-corpúsculos de 0,3 μ, esféricos, a veces solitarios y en otros casos dobles o en cadenas de pocos corpúsculos o de pequeñas colonias agregadas. Se tiñen con Giemsa de color rojo obscuro, que se mantiene al decolorar con acetona pasando ligeramente a azul; no se tiñen con el Gram. Se encuentran en el interior de histiocitos, linfocitos, neutrófilos y células de la glía que cuando los contienen en mucha cantidad se degeneran dejando en libertad a los corpúsculos.

Desde luego, llama la atención el tamaño tan pequeño de estos gránulo-corpúsculos y estamos de acuerdo con MIYAGAWA que pueden corresponder únicamente a microorganismos. También HERZBERG y KOBLMUELLER, evidenciaron últimamente, en frotis de pus de bubones con Nicolas-Favre, corpúsculos elementales parecidos a los observados por MIYAGAWA y de tamaño muy pequeño, en todo caso muy inferior al de los corpúsculos observados por COUTTS, nosotros y otros autores, como lo muestra la fig. 2. Si se aduce que las microformas del virus pudieran transformarse en granulaciones más grandes, eso sólo no bastaría para identificarlos con los descritos por nosotros y otros autores; en primer lugar debería comprobarse exactamente en cultivos, todo el ciclo evolutivo del virus hasta las formas en mórulas. El caso de COUTTS de un cultivo conseguido de un papiloma no es de ninguna manera concluyente y podría corresponder a un hallazgo.

Consideramos que no hay punto de comparación entre los corpúsculos citados anteriormente y los descritos por nosotros, COUTTS y otros autores en diversos tejidos. Para una mayor claridad hemos copiado fotográficamente el dibujo en el que los autores japoneses muestran la disposición, forma y tamaño de sus gránulo-corpúsculos (fig. 1). Los trabajos que MIYAGAWA y cooperadores verificaron sobre Nicolas-Favre, son únicamente

experimentales y de inoculación en animales y tienen un carácter casi esencialmente bacteriológico. No se refieren a alteraciones histológicas ni de bubones, ni de proctitis, etc. En su segundo trabajo sobre los gránulo-corpúsculos, MIYAGAWA menciona que en ganglios linfáticos humanos infectados por otras enfermedades, especialmente con chancro blando, Hodgkin y sífilis, se encuentran cuerpos granulares ambiguos que se diferencian fácilmente de sus gránulo-corpúsculos por caracteres tintoriales, tamaño y número en las células. Desgraciadamente sobre estos corpúsculos que denomina ambiguos no da mayores detalles sin entrar en consideraciones sobre su disposición, región del tejido en que se encuentran, etc.

Por la gran diferencia morfológica entre los corpúsculos descritos por los autores japoneses y los encontrados por nosotros en nuestro material de rectos con y sin Nicolas-Favre, condilomas, cervicitis, pólipos nasales, etc., no nos parece muy evidente que aquellos se transformen en estos últimos y que sean encontrados sólo en tejidos infectados con el virus de la linfogranulomatosis venérea, pues éstos, en su mayoría, son mucho más grandes, hasta de 5 micrones y de caracteres tintoriales diferentes; el hecho de encontrarlos con alta frecuencia en diversos tejidos con inflamación crónica, ya nos apoya en esta sugestión.

Debemos dejar establecido que MIYAGAWA prefirió en sus investigaciones la tinción de Giemsa en tanto que nosotros hemos empleado, al igual que COUTTS, preferentemente la tinción de Mann.

Refiriéndonos a nuestro trabajo, en el material que compone nuestro tercer grupo incluyendo biopsias de rectos, pólipos uterinos, cervicitis, miomas, condilomas anales, cánceres uterinos y rectales hemos obtenido corpúsculos en el 68% de los casos. Estos presentan las mismas características de distribución, tamaño y afinidad tintorial que hemos encontrado en el material anterior y que los que han descrito los autores citados anteriormente, en procesos sin relación evidente con el Nicolas-Favre Es cierto que nuestro material lo obtuvimos de rectos y de los genitales o de tejidos muy cerca de ellos, por lo que se nos puede objetar que es muy probable que en ellos exista esta enfermedad. Como no practicamos la reacción de Frei ni el examen de fondo de ojo, no podemos tener seguridad en uno u otro sentido. Pero a pesar de todo creemos que en muchos de estos tejidos que presentaron corpúsculos nunca han tenido contacto con el virus de la enfermedad, porque además de la frecuencia significativamente alta con que las encontramos, el examen clínico no dió sospechas de tal infección.

PUND y otros (citados por COUTTS (9) insisten que en los cánceres es frecuente la asociación del tumor con corpúsculos y de 115 casos los encontró en 25, es decir, en 21,7%. Pero estos autores, desatendiendo probablemente la vasta literatura citada por nosotros sobre los corpúsculos acidófilos, recomiendan su búsqueda en los casos de cervicitis crónica, haya o no un cáncer asociado, para demostrar así que la inflamación no es banal sino producida por el virus de Nicolas-Favre. Con esto creen no poner en duda la especificidad de los corpúsculos.

De nuestro material de 6 cervicitis, encontramos corpúsculos en 3; de 2 cánceres del cuello uterino, en 1 encontramos abundantes corpúsculos en el tejido inflamatorio agregado.

Del material que forma nuestro cuarto grupo, no es posible suponer que el virus del Nicolas-Favre se presente en todos los casos. Hasta hoy día no se ha descrito en Anatomía Patológica la existencia de lesiones por esta enfermedad en tejidos bastante alejados de los genitales. No nos referimos a los casos de perversiones sexuales, en los que es posible encontrar lesiones venéreas de cualquier clase en la mucosa bucal o lingual. De los 55 casos que forman este grupo incluyendo pólipos nasales y del oído, cirrosis y carcinomas hepáticos, tbc. pulmonar, úlceras gástricas, etc., 36 presentaron signos de inflamación crónica. De estos, en 24 encontramos corpúsculos, es decir, en un 66%. No evidenciamos corpúsculos en los tejidos normales, es decir sin inflamación, como en riñones, bazo, páncreas, etc. y que suman 19 casos. A pesar de que según HANSEMANN se encuentran en tejidos normales, no nos fué posible ponerlos en evidencia.

Los corpúsculos evidenciados en este material, presentan las mismas características tintoriales de disposición, tamaño, etc. que los corpúsculos que vimos en los otros casos. Usamos la misma técnica de siempre.

Lo que más nos llamó la atención, fué el comprobar de acuerdo con POLYAK (según BORRMANN), que en los pólipos nasales parecen constituir los corpúsculos acidófilos un elemento constante; su hallazgo en los cortes fué bastante frecuente. Esto mismo fué observado en los pólipos de oído y estómago. Tanto en los pólipos nasales como en estos últimos, siempre se encuentra un abundante infiltrado inflamatorio crónico rico en plasmacélulas y eosinófilos. En los casos de inflamación tbc., 7 en total, compuestos de dos biopsias rectales, dos tbc. pulmonar de autopsias, y tres de rectos autopsiados, todos de casos diferentes, encontramos corpúsculos en todos ellos. Esto está de acuerdo con KLIEN, quien los ha visto en gran abundancia en las lesiones tbc. de diversos tejidos, usando la tinción de Gram. Nunca los encontramos en el interior de las células gigantes comó lo menciona este autor.

Algo parecido podemos decir con respecto a los hígados cirróticos o grasos en que vimos los corpúsculos en 4 casos de 8 estudiados. En cambio, en las úlceras gástricas los encontramos en un solo caso de 9 estudiados, a pesar de insistir bastante en su búsqueda. El hallazgo de los corpúsculos en gastritis y enteritis, en un trombo del corazón en organización y en otros diversos tejidos con inflamación crónica, nos demuestra que pueden ser encontrados en cualquier tejido con fenómenos inflamatorios crónicos.

Si comparamos el porcentaje alcanzado de los diferentes grupos, éste oscila entre 65 - 68%, esto es, con todas las consideraciones del caso, un argumento no muy despreciable en favor de aquellos autores que sólo han encontrado corpúsculos en tejidos con inflamación crónica y no en tejidos normales, y en contra de aquellos que les dan características específicas.

	Casos estudiados	% de casos positivos
Grupo 1	20	65 %
Grupo II	12	66,6%
Grupo III	50	68 %
Grupo IV	36	66,6%

Es notable que en tejidos sorpechosos de Nicolas-Favre y en aquellos en que no se puede pensar en tal afección, la frecuencia de los corpúsculos es la misma. Esto querría decir que en las inflamaciones crónicas en general, se encuentran los corpúsculos en un porcentaje de 65 - 68% en cualquier tejido del organismo y que para su presencia sólo es necesario como condición especial fenómenos inflamatorios crónicos.

COUTTS y SAID investigando los corpúsculos en frotis teñidos con nigrosina de material sospechoso de Nicolas-Favre, encontraron cierto número de casos con corpúsculos pero con reacción de Frei y fondo de ojo negativo. Este hecho no dejó de llamar la atención de los autores mencionados quienes suponen que en el Nicolas-Favre al igual que otras enfermedades infecto-contagiosas, pueden presentarse casos de portadores sanos en que el organismo aún no ha reaccionado con los cambios humorales conocidos. Es notable que esta conclusión a que llega COUTTS, también la expone ante los hallazgos de diferentes autores que demostraron la presencia de corpúsculos similares, en tejidos normales (COWDRY, LUCAS y FOX) o con enfermedades distintas no producidas por virus (GOODPASTURE, PAPPENHEIMER y HAWTHORNE) y en ciertas condiciones experimentales por la inoculación de diversas substancias de animales (ACTON y HARVEY, COWDRY y SCOTT, BLACKMAN y otros). En realidad no deja de ser importante esta explicación y también pudiera hacerse extensiva a nuestro trabajo, para explicar la presencia de los corpúsculos que se consideran específicos del Nicolas-Favre, en diversos tejidos. Nos parece que adoptar tal criterio sería demasiado inseguro, porque con ello obtendríamos una frecuencia muy alta de la enfermedad y más de la mitad de las inflamaciones crónicas diagnosticadas histológicamente, es decir 66,6%, serían de etiología específica. Sin mencionar casos especiales, como en los pólipos nasales en que todo portador, sería portador de la enfermedad. Por otra parte el problema de los portadores sanos del virus de la linfogranulomatosis venérea, no es punto resuelto todavía, por lo que no nos parece adecuado recurrir a esta explicación.

Hechas todas estas consideraciones, nos parece que la especificidad atribuída a los corpúsculos que hemos encontrado en las proctitis crónicas con y sin Nicolas-Favre, pierde todo su valor. Es por esto que apoyando o mejor dicho, recurriendo a KLIEN, FICK, CHUMA, BORRMANN y otros, creemos que tales corpúsculos se encuentran casi habitualmente en las inflamaciones crónicas sea cual fuera su origen y que probablemente sean productos de desintegración de las plasmacélulas y eosinófilos, pues en todos los casos, los encontramos donde hubo abundancia de estas células.

El diagnóstico histológico del Nicolas-Favre en el recto y probablemente en cualquier región genital o en relación con estos, es punto menos que imposible si es basado en la presencia de los corpúsculos que hemos descrito en varias ocasiones. Esto no lo hacemos extensivo a los casos de bubones, en que en el período agudo de la enfermedad, es bien conocido su cuadro histológico, con sus típicos microabscesos. En estas consideraciones no se nos escapa el gran valor diagnóstico de la reacción de Frei, para poder verificar la enfermedad de Nicolas-Favre.

RESUMEN

Los corpúsculos descritos, en primer lugar, en las manifestaciones tardías de la enfermedad de Nicolas-Favre, especialmente en proctitis crónica y estiómena, por COUTTS y colaboradores como específicos, es decir, formas tardías del virus de la enfermedad, se buscaron con el método de Mann en 90 rectos de casos de autopsias no elegidas y sin antecedentes de Nicolas-Favre y se encontraron solamente en 13 casos correspondientes a proctitis crónicas.

En todos los casos con reacción de Frei positiva encontramos corpúsculos acidófilos. A pesar de esta aparente relación, entre los corpúsculos y enfermedad de Nicolas-Favre, pudimos evidenciarlos en la misma forma, en numerosos órganos y procesos inflamatorios o neoplásicos, como por ejemplo, pólipos nasales, del oído y del estómago, cirrosis hepática, cáncer uterino, tbc pulmonar, ganglios linfáticos con enfermedad de Hodgkin y otros más, con sus aspectos tisurales y tintoriales idénticos. Suponer en estos casos, una combinación con Nicolas-Favre, nos parece muy artificial.

Como apoyo de nuestra opinión, nos sirve además, el hecho de la descripción de los mismos corpúsculos extra o intracelulares en la mayoría de los órganos de nuestro organismo con procesos crónicos inflamatorios y aún sin ellos, por numerosos autores, desde el año 1890. Estos corpúsculos hialinos acidófilos, son conocidos también bajo el nombre de corpúsculos de Russel.

Los corpúsculos tienen tamaños desde más o menos 0,5 a 5 micrones, son esféricos, homogéneos y se encuentran aislados o en grupos, muchas veces en forma de mórulas, localizados o libres en el tejido de granulación inflamatorio o incluídos en células mesenquimáticas. Según la mayoría de los autores, se supone que derivan de granulaciones de plasmacélulas o eosinófilos, como productos de degeneración de ellos; pero tanto su etiología como génesis están discutidos.

Los gránulo-corpúsculos de MIYAGAWA, tal como los de HERZBERG y KOBLMUELLER, nada tienen en común con los descritos, pues son mucho más chicos, término medio 0,3 micrones, se han hecho visibles con otras tinciones y se encuentran en frotis del pus de bubones y después de inoculación en animales; son, indudablemente, formas del virus de la enfermedad de Nicolas-Favre.

Los gránulo-corpúsculos acidófilos, no tienen importancia para el diagnóstico histológico del Nicolas-Favre, por no ser específicos.

SUMMARY

The corpuscles which Coutts and co-workers described in the late manifestations of the Nicolas Favre disease, especially in chronic proctitis and esthiomène, as specific ones, that is, late forms of the virus of the disease, were investigated with Mann's method in the rectum of 90 cases of non selected autopsies and without histories of Nicolas Favre. They were found only in 13 cases corresponding to chronic proctitis. All the cases with positive Frei test showed acydophile corpuscles. Although there is an apparent relation between the corpuscles and the Nicolas Favre disease; they could be evidenced in the same way in various other organs and in inflammatory or neoplastic processes, i. e. nasal polyps, polyps of the ear and of the stomach, hepatic cirrhosis, uterine carcinoma, tuberculosis of the lungs, lymph nodes with Hodgkin's disease and other polyps with an identical structure. It seems very far fetched to suppose these cases were related with Nicolas Favre. The authors' opinion is supported by the findings of numerous investigators (since 1890) about the same intra- and extracell corpuscles in the majority of the organs of the body with chronic inflammatory processes and even without them. These acydophile and hyaline corpuscles are also known by the name of Russel's corpuscles. The size of the corpuscles varies between 0,5 - 5 microns, they are round and homogeneous, frequently having the form of morules, being fixed or free in the inflammatory granulation tissue or included in mesenquimatic cells. According to the majority of the authors, they are supposed to derive from granulations of plasmacells or eosinophils, as products of their degeneration; but both their ethiology and their genesis are questioned. The granulocorpuscles of Miyagawa like those of Herzberg and Koblmüller, are not identical with those just described; they are much smaller (0,3 microns average), have been made visible with other stainings and are found in smears of pus of buboes and after inoculation in animals; undoubtless, they are forms of the virus of the Nicolas Favre disease. The acydophile granulocorpuscles have no importance for the histologic diagnosis of the Nicolas Favre disease, as they are not specific.

BIBLIOGRAFIA

1) ACTON y HARVEY.—Citado según COUTTS.
2) D'AUNOY, R. and VON HAAM, E.—Venereal Lymphogranuloma (General Review). Arch. Pathol. 27, 1051, 1939.
3) BLACKMAN, S. S.—Citado según COUTTS.
4) BORRMANN, R.—Geschwuelste des Magens. En: Henke-Lubarsch: Handb. d. spez. pathol. Anat. u. Histol. IV/1, 1928, Jul. Springer, Berlín.

5) BORST, M.—Pathologische Histologie, 2. Aufl. Leipzig, F. C. W. Vogel, 1926.
6) CHUMA, M.—Zur normalen u. pathologischen Histologie der Magenschleimhaut. Virch. Arch. 247, 236, 1923.
7) COUTTS, W.—La linfogranulomatosis venérea y en especial sus manifestaciones génito-urinarias. Rev. Chil. Hig. y Med. Preventiva, 1, 237-292, 1938.
8) COUTTS, W. y MARTINI, J.—Inclusiones citoplasmáticas de tipo linfogranulomatoso en ciertas formas de epididimitis no específicas. Med. Moderna, mayo: 482, 1937.
9) COUTTS, W., MARTINI, J., BRIEVA, I., LERNER, J. y SAID, A.—Visible forms and possible life cycle of lymphogranuloma venereum virus. Journ. Tropical Med. and Hyg. 45, 137, 1942. London.
10) COUTTS, W. u. MARTINI, J.—Intracitoplasmische Einschliessungen (Typus Miyagawa) im Falle sog. Epididymitis "non specifica" mit positiver Freischer Reaktion. Zeitschr. Urologie, 32, 439, 1938.
11) COUTTS, W., MARTINI, J. u. GACITUA, M.—Entwicklungsformen des Virus des Lymphogranuloma inguinale. Dermatol. Wschr., 107, 1404, 1938.
12) COWDRY, E. V., LUCAS, A. M. y FOX, H.—Citados según COUTTS.
13) COWDRY, E. V. y SCOTT, G. H.—Citados según COUTTS.
14) ERNST, P.—Die Pathologie der Zelle. En: Krehl-Marchand: Handb. d. allg. Pathologie. III,1, 1915. S. Hirzel, Leipzig.
15) FAVRE, M.—Citado según D'AUNOY y VON HAAM.
16) FICK, I.—Beitrag zur Kenntnis der Russelschen Koerperchen. Virch. Arch. 193, 121, 1908.
17) GACITUA, M.—Contribución al estudio y conocimiento de las formas visibles del virus de la linfogranulomatosis venérea. Tesis. Santiago de Chile, 1938.
18) GAMNA, C.—Citado según D'AUNOY y VON HAAM.
19) GOODPASTURE, E. W.—Citado según COUTTS.
20) HANSEMANN, D.—Ueber hyaline Zellen in Magenpolypen. Virch. Arch. 148, 349, 1897.
21) HERZBERG, K. u. KOBLMUELLER, L.—Ueber den Erreger der klimatischen Bubone. Klin. Wschr., 16, 1173, 1937.
22) KLIEN, R.—Ueber die Beziehung der Russel'schen Fuchsinkoerperchen zu den Altmann'schen Zellgranulis. Ziegl. Beitr. Pathol., 11, 125, 1892.
23) LUBARSCH, O.—Die albuminoesen Degenerationen. En: Lubarsch-Ostertag: Ergebnisse d. allg. Pathol. I/2, 1895. J. F. Bergmann, Wiesbaden.
24) MILLER, J.—Russelsche Koeperchen. Virch. Arch., 19, 482, 1910.
25) MIYAGAWA, Y., MITAMURA, T., YAOI, H., ISHI, N., etc.—Studies on the virus of lymphogranuloma inguinale, Nicolas Favre and Durand. Jap. Journ. Exp. Med., 13, 1, 1935.
26) MIYAGAWA, Y., MITAMURA, T., YAOI, H., ISHI, N. and OKANISHI, Y.—Studies on the virus of lymphogranuloma inguinale, Nicolas Favre and Durand (II. report). Jap. Journ. Exp. Med., 13, 331, 1935.
27) PAPPENHEIMER, A. M. y HAWTHORNE, J. J.—Citados según COUTTS.
28) POLYAK.—Citado según BORRMANN.
29) SAID, A.—Contribución al estudio de las inclusiones intracitoplasmáticas y sus relaciones con la linfogranulomatosis venérea. Tesis. Santiago de Chile, 1942.

FIG. 1.

Reproducción de las figuras 2-5 de la lámina I del trabajo de Miyagawa y colaboradores. (Jap. Journ. Exp. Med., 13, 1, 1935).

Showa strain (human). Smear preparation of lymphogranuloma inguinale stained by the Giemsa solution.

Granulocorpúsculos intracelulares del tamaño de 0,3 μ.



FIG. 2.

Reproducción de la figura 2 del trabajo de Herzberg y Koblmueller. (Klin. Wschr., 16, 1172, 1937).

Frotis del cerebro de la laucha mostrando un leucocito con numerosos corpúsculos elementales del virus.

Tinc.: Azul de Victoria.
Aum.: 2000 x.

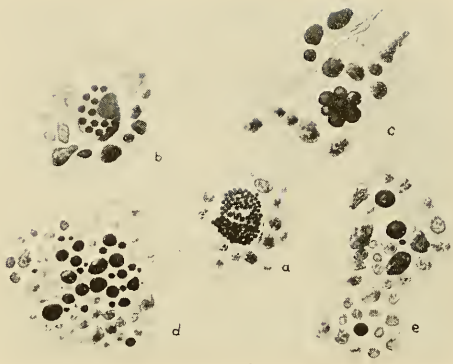

FIG. 3.

Dibujos microscópicos originales (aumento 600 x).

a) I. N. 1301/45. **Proctitis crónica por Nicolas Favre** (Frei +).
Tinc.: Mann.
Corpúsculos acidófilos finísimos, intracelulares (en una célula mesenquimática). Tamaño de los corpúsculos más o menos 0,5 μ. (De color negro).

b) I. N. 1218/45. **Pólipo inflamado del cuello uterino.**
Tinc.: Mann.
Corpúsculos acidófilos intracelulares (en una célula mesenquimática). Tamaño de los corpúsculos 1,5-1,8 μ. (De color negro).

c) **Pólipo nasal.**
Tinc.: Mann.
Corpúsculos acidófilos extracelulares dispuestos dispuestos en mórula. Tamaño de un corpúsculo 3,6 μ. Más arriba un corpúsculo aislado. (De color negro).

d) I. N. 1381/45. **Proctitis crónica por Nicolas Favre** (Frei +).
Tinc.: Mann.
Corpúsculos acidófilos aislados y agrupados. Tamaño de los corpúsculos 1,8-3,6 y 4 μ. (De color negro).

e) I. N. 1381/45. **Proctitis crónica por Nicolas Favre** (Frei +).
Tinc.: Mann.
Corpúsculos extracelulares aislados de 4-5 μ. (De color negro).



FIG. 4.

Mi. 536 A. N. 517/45. ♀ 42 años

Proctitis crónica.

Corpúsculos acidófilos en forma de mórula, de granulaciones medianas de 3,6 μ, en la submucosa rectal.

Tinc.: Mann.
Aum.: 610x.

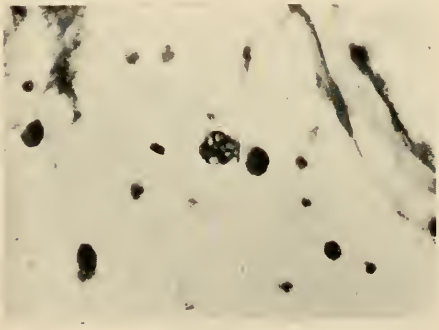

FIG. 5.

Mi. 531.

Pólipo nasal.

Corpúsculos acidófilos intracelulares en forma de mórula. Diámetro de la mórula 11 μ y de cada corpúsculo, 3,6 μ.

Tinc.: Mann.
Aum.: 600x.



FIG. 6.

Mi. 537 A. N. 597/45. ♀50 años

Cirrosis hepática y Ca. hepatocelular.

Corpúsculos acidófilos en el tejido intersticial inflamado. Tamaño de los corpúsculos 3-5 μ.

Tinc.: Mann.
Aum.: 610x.



FIG. 7.

Mi. 539 A. N. 16/46. ♀62 años

Trombo de la aurícula izquierda en período de organización.

Corpúsculos acidófilos en medio del tejido de reabsorción. Tamaño de los corpúsculos 3-5 μ.

Tinc.: Mann.
Aum.: 500x.