DEL INSTITUTO DE ANATOMIA
PATOLOGICA
de la
Universidad de Concepción (Chile)
Director: Prof. Dr. E. Herzog

Complicaciones inflamatorias de las glándulas salivales en la fiebre tifoidea

(Estudio anátomo-patológico)

(Con 1 figura, 9 microfotos y 1 tabla)

por

Germán Hoffstetter Ch.

(Recibido por la Redacción el 22–IX–45)

Al tratar de explicar la génesis de las ulceraciones de la mucosa bucal en la fiebre tifoidea, estudiadas recientemente por la señorita H. **Figueroa** (véase pág. 87) en el Instituto de Anatomía Patológica de la Universidad de Concepción, llamaron la atención, alteraciones inflamatorias, especialmente microscópicas de las glándulas salivales, cuya etiología, frecuencia y demás características ofrecían una serie de interrogantes, no del todo consignadas en la literatura a nuestro alcance, ni tampoco mayormente analizadas en aquella ocasión.

Es un hecho bien conocido que en el curso de las enfermedades infecciosas, aparecen con cierta frecuencia, complicaciones inflamatorias de las grandes glándulas salivales; complicaciones que se originan, ya sea por localización del germen específico (**Buvinic**), ya sea por invasión de gérmenes banales. Bien sabido es igualmente, tanto por médicos internistas como por anátomo-patólogos, que la fiebre tifoidea no hace excepción a esta regla. Basta observar que en los tratados de Patología interna (Strümpell, etc.), figuran las parotiditis como complicación posible de un tifus abdominal. Desde los tiempos de **Rokitansky**, también los anátomo-patólogos se ocuparon de la parotiditis en la

fiebre tifoidea. De especial interés son, al respecto, la observación de **Louis** que, en 1841, publicó el primer caso y los trabajos de **Henke, Merkel, Hölscher, Cahanescu, Bardackzi** y **Barabás**, etc. En parte, estos trabajos han sido realizados a raíz de epidemias estalladas en los ejércitos durante la primera guerra mundial. (**Henke, Merkel**, etc.). También se ha abordado el problema desde el punto de vista bacteriológico (**Mac Callum, Bennecke**, etc.) **Cahanescu** ha encontrado en un material abundante, sólo estrepto- y estafilococos. De vez en cuando, se ha observado también bacilos tíficos. (**Anton** y **Fütterer**).

Llama, sin embargo la atención, que todos estos trabajos tomen en cuenta, casi exclusivamente, las parótidas y que, además, se refieran únicamente a casos diagnosticados a la simple vista, ya sea en la clínica o bien, en la mesa de autopsias. En general, se describen parotiditis purulentas y sus complicaciones, que aparecen principalmente en forma unilateral, pero que también suelen comprometer ambas glándulas. Estas parotiditis aparecen, según los autores citados por **Christeller**, en un 2%, aproximadamente, de los enfermos de tifoidea.

Nada hemos podido encontrar, acerca del posible compromiso de las submaxilares y sublinguales ni tampoco acerca de estudios histológicos en glándulas salivales, aparentemente sanas, de individuos fallecidos de fiebre tifoidea. Tampoco hemos logrado hallar datos bibliográficos decisivos, acerca de la etiología exacta de las complicaciones parotidianas en discusión, ni del camino que emplea el agente inflamatorio para llegar a las glándulas. **Christeller** estima que la mayor parte de las parotiditis se origina por vía sanguínea; en cambio, **Mac Callum** afirma que es de origen ascendente y consecuencia de una estomatitis. Entre nosotros, **Figueroa**, se ha inclinado más hacia la opinión de **Christeller**, creyendo que, por el contrario de lo que afirma **Mac Callum**, las alteraciones de la mucosa bucal, en especial las ulceraciones, sean consecuencia de la eliminación de gérmenes o toxinas, excretadas por las glándulas salivales, a semejanza de lo que ocurre en los intoxicados con compuestos mercuriales.

Según los autores más arriba citados, la parotiditis aparece, por lo general, en la segunda o tercera semana, raras veces más tarde, y sería, como ya hemos dicho, preferentemente unilateral. Comenzaría la afección por infiltración dura y uniforme de toda la glándula, siguiendo un reblandecimiento purulento con formación de numerosos abscesos pequeños o hasta del tamaño de cerezas. (**Bennecke, Anton** y **Fütterer**). Puede, sin embargo, también persistir una inflamación dura, difusa e intersticial, sin supuración, (**Henke**). La parotiditis suele, por su parte, ser punto de partida para otras complicaciones; así, es posible que la supuración invada el tejido celular del cuello (**Mac Callum**) o bien, que se originen perforaciones de los abscesos parotídeos hacia el conducto auditivo externo o hacia la piel que queda detrás del pabellón de la oreja (**Cahanescu**). Vale, además, la pena hacer notar que, tal como las parotiditis epidémicas, es también posible que una parotiditis por tifoidea vaya seguida de orquitis. (**Cahanescu**).

MATERIAL Y TECNICA

Antes de empezar nuestro trabajo nos hemos familiarizado con el aspecto histológico normal de las grandes glándulas salivales. Hemos aprovechado para ello algunos cadáveres del Servicio Médico Legal de Concepción, pertenecientes a individuos que habían fallecido en la edad media de la vida por algún accidente y cuya autopsia no revelaba alteración patológica alguna en especial. Creímos conveniente hacer estos estudios preliminares, a fin de obtener cierta experiencia personal, especialmente en cuanto se refiere a la distribución, abundancia y demás características normales del tejido linfático intraglandular y en cuanto al contenido corriente en leucocitos polinucleares evidenciables con la reacción de oxidasa según **Schultze-Graeff.** Igualmente, nos sirvió este material para darnos cuenta del aspecto de la flora bacteriana post-mortal, coloreables con las tinciones de gérmenes empleadas corrientemente en preparaciones histo-patológicas.

Una vez terminados estos estudios, nos hemos dedicado a la investigación de las grandes glándulas salivales de 13 individuos fallecidos en la tercera o cuarta semana de evolución de fiebre tifoidea o de sus complicaciones inmediatas. (Peritonitis, bronconeumonia, hemorragia intestinal, etc.), y llegados a la mesa de autopsia del Instituto de Anatomía Patológica de Concepción en los años 1944-1945. Se trata de 4 mujeres y 9 hombres, cuya edad fluctúa entre 17 y 44 años.

De todos estos casos anotamos durante la autopsia detalles referentes al estado de la dentadura y de la mucosa bucal ,inscribiéndolos en el mismo esquema que utilizó para su trabajo la señorita Figueroa (véase figura esquemática adjunta). En seguida, tomamos nota del aspecto macroscópico de las grandes glándulas salivales: parótidas, submaxilares y sublinguales, especialmente en lo que se refiere a su tamaño, color y consistencia. Finalmente, se extrajeron las referidas glándulas en su totalidad; la disección de las submaxilares y sublinguales no ofrecía dificultad alguna y las parótidas las acostumbrábamos a descubrir, desprendiendo la piel de la región retro-auricular hacia adelante, seccionando el conducto auditivo externo; es decir, ampliando algo el desprendimiento de los dos grandes colgajos de cuero cabelludo que se hace habitualmente para autopsiar la cavidad craneana.

El material fué fijado en formalina al 10% y cortado con micrótomo de congelación. Se hicieron cortes escalonados, en diferentes direcciones, de tal manera que de cada glándula se llegó a estudiar, por lo menos, seis regiones distintas. Las tinciones practicadas fueron siempre la corriente con hematoxilina y eosina, la coloración de gérmenes con azul de metileno de **Löffler** al 1%, agregando como mordiente carbonato de amonio al 1% (10 gotas por dos c. c.) y la reacción de oxidasa para evidenciar leucocitos según el método de **Schultze-Graeff.** Además, se practicaron en varios casos tinciones con Sudán III e impreg-

naciones argénticas, según **Levaditi**, con el fin de buscar gérmenes banales.

Además, hemos dejado, en dos ocasiones, trozos de parótidas en la estufa a 37°, con el objeto de producir artificialmente, un enriquecimiento en gérmenes, a semejanza de lo que se hace con ganglios mesenteriales de tifosos para descubrir, con mayor facilidad, la presencia de bacilos de Eberth. Posteriormente, el material así tratado fué fijado igualmente en formalina al 10% y teñido en parte con azul de metileno y el resto sometido a impregnación argéntica, según **Levaditi**.

Todo lo observado, tanto a la simple vista como al examen microscópico, lo hemos inscrito en un cuadro especial que adjuntamos en forma resumida.

OBSERVACIONES PROPIAS

De los 13 casos estudiados, sólo uno presentaba alteraciones ya macroscópicamente visibles; ofrecía una parotiditis purulenta unilateral, de características iguales a las descritas por **Henke, Merkel, Christeller, Mac Callum, Cahanescu,** etc. Corresponde este único hallazgo, en cuanto a frecuencia, perfectamente bien al porcentaje relativamente escaso (alrededor de 2%) dado por estos autores.

Mucho más interesantes resultaron, en cambio, nuestros hallazgos microscópicos. Todos ellos corresponden a glándulas que a la simple vista no ofrecían nada de especial. En tres casos (169/44, 176/45 y 304/45) la negatividad macroscópica se acompañaba también de negatividad microscópica de los tres pares de glándulas. En los 10 casos restantes, había compromiso evidente de, por lo menos, un par de glándulas; generalmente, se encontraron alteraciones inflamatorias en todas las seis grandes glándulas. En ocho de estos 10 casos, estas alteraciones eran bien evidentes, y en dos (348/44 y 283/45) el compromiso inflamatorio era discutible, manifestándose por la presencia de un solo acúmulo leucocitario muy pequeño, en sólo uno de los cortes o únicamente por presencia de ligera hiperemia. Varias veces nos hemos encontrado con acúmulos linfocitarios puros, generalmente localizados en los intersticios gruesos y aún entre los acinos glandulares; a ellos no hemos dado significación patológica alguna, pues, de acuerdo con lo que hemos observado en glándulas provenientes de individuos normales, son frecuentes y de extensión muy variable. En uno de nuestros casos (176/45) los infiltrados linfocitarios eran particularmente abundantes en parótidas y submaxilares, pero no se acompañaban de hiperemia, de alteraciones degenerativas de las células glandulares, de presencia de plasmacélulas u otras células fagocitarias, ni de ningún otro signo que nos permitiera sospechar un proceso inflamatorio; en este caso, (176/45) sólo en las submaxilares había junto a los infiltrados linfocitarios uno que otro leucocito polinuclear, pero no en número mayor a lo que se ve en condiciones normales. Por estos motivos, incluímos el caso entre los tres negativos.

N.º	PROTOCOLO	EDAD	SEXO	ES	MUCOSA BUCAL	DENTADURA
1	N.º 37/44	44	♀	as	Aisladas úlceras	Buena
2	N.º 166/44	24	♀	as	Absceso sublingual izquierdo	Regular
3	N.º 169/44	16	♂		Necrosis de las encías	Buena
4	N.º 171/44	21	♂	as	Nada especial	Mala
5	N.º 293/44	20	♂	as	Aisladas úlceras	Buena
6	N.º 348/44	35	♀	nfoci- lo	Una ulcerita en la lengua	Mala
7	N.º 570/44	26	♂	linfo- es in- gual das	Una ulcerita en la lengua	Mala
8	N.º 172/45	33	♂	l que ficro-	Ulceras linguales y sublinguales	Mala
9	N.º 176/45	38	♂	nales; d de tarios	Nada especial	Mala
10	N.º 183/45	17	♂	paró- enos	Nada especial	Regular
11	N.º 244/45	38	♀	lama- ocita- inada.)	Nada especial	Buena (Incompleta)
12	N.º 283/45	24	♂	os de acción focal. º 7)	Nada especial	Regular
13	N.º 304/45	27	♂		Ulcera del labio superior	Mala

RESUMEN DE LOS CASOS OBSERVADOS

N.º	PROTOCOLO	EDAD	SEXO	DIAGNOSTICO ANAT-PATOLOGICO	EVOLUCION	PAROTIDAS	SUBMAXILARES	SUBLINGUALES	MUCOSA BUCAL	DENTADURA
1	N.º 37/44	44	♀	Fiebre tifoidea; bronconeumonia	3.ª Semana	Parotiditis purulenta flegmonosa izquierda macroscópica	No examinadas	No examinadas	Aisladas úlceras	Buena
2	N.º 166/44	24	♀	Fiebre tifoidea; anemia aguda por hemorragia intestinal	4.ª Semana	Infiltración leuco-linfocitaria con acentuación focal diseminada	Cuadro igual a parótidas	No examinadas	Absceso sublingual izquierdo	Regular
3	N.º 169/44	16	♂	Fiebre tifoidea; neumonia	4.ª Semana	Normal; ligeros acúmulos linfocitarios corrientes	Normales; bastante acúmulos linfocitarios	Normales	Necrosis de las encías	Buena
4	N.º 171/44	21	♂	Fiebre tifoidea	3.ª Semana	Intensa infiltración inflamatoria leuco-linfocitaria focal diseminada	Cuadro igual a parótidas. (Microfoto N.º 1)	No examinadas	Nada especial	Mala
5	N.º 293/44	20	♂	Fiebre tifoidea	4.ª Semana	Infiltración inflamatoria leuco-linfocitaria, focal, en especial pericanalicular (Mic. 4). Linfadenitis aguda intraglandular (Microfoto N.º 9)	Ligera infiltración inflamatoria leuco-linfocitaria focal diseminada	No examinadas	Aisladas úlceras	Buena
6	N.º 348/44	35	♀	Fiebre tifoidea	3.ª Semana	Unico foco inflamatorio leuco-linfocitario	No examinada	Un foco leuco-linfocitario en tejido capsular	Una ulcerita en la lengua	Mala
7	N.º 570/44	26	♂	Fiebre tifoidea; peritonitis por perforación	4.ª Semana	Infiltración inflamatoria leuco-linfocitaria focal diseminada, en especial, rodeando canalículos finos. Túbulos con gérmenes. (Microfoto N.º 8)	Marcada hiperemia	Sólo acúmulos linfocitarios. Gérmenes intra-tubulares, igual que en parótidas	Una ulcerita en la lengua	Mala
8	N.º 172/45	33	♂	Fiebre tifoidea peritonitis por perforación	4.ª Semana	Infiltración inflamatoria leuco-linfocitaria focal diseminada, en parte confluente (Mic. 3). Linfadenitis aguda intraglandular	Infiltración inflamatoria leuco-linfocitaria focal diseminada, menos intensa que parótidas	Infiltración igual que en parótidas. (Microfoto N.º 2)	Ulceras linguales y sublinguales	Mala
9	N.º 176/45	38	♂	Fiebre tifoidea bronconeumonia	3.ª a 4.ª Semana	Glándulas normales; marcados acúmulos linfocitarios puros	Glándulas normales; intensos acúmulos linfocitarios puros	Glándulas normales; regular cantidad de acúmulos linfocitarios	Nada especial	Mala
10	N.º 183/45	17	♂	Fiebre tifoidea hemoperitoneo	3.ª Semana	Infiltración inflamatoria leuco-linfocitaria focal diseminada	Cuadro igual a parótidas, predominando algo más los linfocitos	Cuadro igual a parótidas, pero menos intenso	Nada especial	Regular
11	N.º 244/45	38	♀	Fiebre tifoidea síncope cardíaco	3.ª Semana	Ligera hiperemia. Acúmulos linfocitarios corrientes	Marcada hiperemia (Mic. 6). Infiltración inflamatoria leuco-linfocitaria focal diseminada	Infiltración inflamatoria leuco-linfocitaria focal diseminada. Microfoto 5)	Nada especial	Buena (Incompleta)
12	N.º 283/45	24	♂	Fiebre tifoidea peritonitis por perforación	3.ª Semana	Ligera hiperemia; ganglio intraglandular normal	Normales	Aislados foquitos de necrosis con reacción leucocitaria perifocal. (Microfoto N.º 7)	Nada especial	Regular
13	N.º 304/45	27	♂	Fiebre tifoidea obstrucción intestinal por bridas antiguas	3.ª Semana	Glándulas normales	Normales	Normales	Ulcera del labio superior	Mala

En los casos positivos (8) evidentes encontramos compromiso de las parótidas siete veces; compromiso de las submaxilares, igualmente siete veces (en el octavo caso no fueron examinadas) y compromiso de las sublinguales, tres veces, no siendo examinadas estas últimas glándulas en cuatro de los ocho casos positivos evidentes. Mayores detalles referentes a la distribución de los resultados positivos, dudosos o negativos, pueden apreciarse en el cuadro adjunto.

Si estudiamos, ahora, las características de los procesos inflamatorios encontrados, llegamos a la conclusión que **comunmente se trata de infiltraciones inflamatorias de carácter focal diseminado.** Se localizan los focos en cualquier punto, en forma semejante a lo que se observa en el tifus exantemático, a nivel del miocardio, bulbo raquídeo, etc. (**Herzog, Fernández,** etc.). Muy bien puede apreciarse esta distribución en cortes sometidos a la reacción de oxidasa (microfoto 1 y 2). Raras veces y sólo si los infiltrados son muy abundantes, adquieren un carácter más bien difuso, (microfoto 3). Sólo excepcionalmente pudimos constatar una localización exclusivamente pericanalicular, con compromiso del epitelio de los túbulos excretores, (microfoto 4). En cuanto a la naturaleza de las células que componen dichos focos, nos llamó, en primer lugar, la atención la presencia de abundantes leucocitos polinucleares. Son fácilmente evidenciables por la reacción de oxidasa, (microfotos 1, 2, 3 y 4). Los leucocitos se acompañan de infiltrados linfocitarios y aisladas plasmacélulas, macrófagos y células cebadas, (microfoto 5) y, a veces, de marcada hiperemia, (microfoto 6). Jamás vimos la formación de verdaderos nódulos histiocitarios, tan característicos para el primer período de las lesiones intestinales e igualmente clásicos en el hígado. Tampoco hemos observado la aparición de necrosis; sólo en un caso (283/45) logramos encontrar en una de las sublinguales un único foco de desintegración del parénquima, caracterizado por presencia de núcleos picnóticos y cariorrécticos, rodeados de infiltrados leuco - y linfocitarios (microfoto 7).

Con el objeto de ampliar más nuestros conocimientos referentes a los hallazgos descritos, hemos hecho tinciones de gérmenes. Para ello adoptamos la tinción de azul de metileno de Löffler, cuya técnica es fácil y que en material de control (ganglios mesenteriales tumefactos de varios casos) nos dió resultados positivos, viéndose perfectamente bien, bacilos tíficos aislados y en acúmulos. Hicimos la tinción con azul de metileno sistemáticamente en todos los casos. A excepción de uno solo (570/44) resultaron completamente negativos; no vimos bacilos diagnosticables como tíficos, ni cocos de las supuraciones banales o gérmenes de la putrefacción. En el único caso en que logramos constatar presencia de microorganismos, se trataba de bacilos cortos, de extremos redondeados, localizados siempre dentro de los túbulos excretores y no muy abundantes (microfoto 8). Lo encontramos en las parótidas y en las sublinguales y podrían, a nuestro juicio, ser bacilos de Eberth. La negatividad casi completa en cuanto al hallazgo de gérmenes, nos indujo a ensayar el método de enriquecimiento, recomendado por Fraenkel

y otros, manteniendo los órganos no fijados en la estufa para cultivo. Tampoco obtuvimos resultado positivo alguno en los dos casos tratados en esta forma; cabe, sin embargo, dejar constancia que fueron precisamente las parótidas de los casos 244/45 y 304/45 las que, posteriormente, también resultaron negativas a la investigación histo-patológica corriente. A fin de ahondar más nuestras investigaciones, hemos aprovechado, en seguida, los restos del material de glándulas guardadas para hacer impregnaciones argénticas; pero, éstas tampoco nos permitieron aclarar más el asunto. Sólo revelaron bien la flora de putrefacción corriente. Deliberadamente, desistimos de pedir ayuda a los bacteriólogos, pues, somos de los de la opinión ya expresada por muchos autores (**L. Pick, Christeller**, etc.), que el cultivo bacteriológico de tejidos, aunque sin duda más sensible que la investigación directa, no nos indica nada acerca de la proveniencia exacta de los gérmenes que muy bien pueden proceder, no del tejido mismo, sino de la sangre que circula por sus vasos.

Resumiendo, ahora, nuestros hallazgos, podemos decir, que en 13 casos de individuos fallecidos de fiebre tifoidea, hemos encontrado 10 veces alteraciones de las grandes glándulas salivales. En 8 casos, es decir, en un 60%, se trata de fenómenos inflamatorios evidentes y en dos casos, de alteraciones muy ligeras, posiblemente de la misma naturaleza. En sólo uno de los 8 casos evidentes, la alteración era ya macroscópicamente diagnosticable como parotiditis aguda purulenta; en los demás, se trataba solamente de alteraciones histo-patológicas. Las tinciones de gérmenes resultaron siempre negativas, a excepción de un caso, en que pudiera tratarse de presencia de bacilos de Eberth y de varios otros que permitieron evidenciar gérmenes de putrefacción corrientes.

Cabe preguntarnos ahora: ¿cuál es la etiología y cuál es la patogenia de estos procesos inflamatorios?

Para contestar estas preguntas conviene recordar algunos hechos de la patología general de la fiebre tifoidea. Puede distinguirse, claramente, en esta enfermedad, dos grandes tipos de inflamación, tipos que, a semejanza de lo que ocurre en la tuberculosis, no tanto dependen del agente inflamatorio, sino, más bien, de la capacidad de reacción de los tejidos; son ellos: la formación de granulomas específicos y la inflamación inespecífica, principalmente exudativa.

Desde luego, podemos descartar el primer tipo; jamás hemos visto verdaderos "tifomas", formaciones semejantes o comparables a las que tan bien se observan en las placas de Peyer tumefactas o constituyendo alteraciones semejantes a la de los nodulillos hepáticos, tan característicos.

Nos queda, entonces, que ocuparnos de los procesos inflamatorios inespecíficos que se observan en los distintos órganos o tejidos en el curso de una fiebre tifoidea. Según **Christeller**, pueden dividirse en procesos exudativos, procesos regresivos y trastornos circulatorios.

Los procesos exudativos originados en el curso de una fiebre tifoidea, especialmente al final, se observan en numerosos órga-

nos, en forma de abscesos, por ejemplo, esplénicos, periostales, osteomielíticos, pulmonares, miocárdicos o renales; o en forma de otitis, meningitis, prostatitis, tiroiditis, etc. Antiguamente, se pensaba que en su génesis desempeñaban un papel preponderante los cocos piógenos banales, pero, a medida que se iban perfeccionando las técnicas para revelar presencia de bacilos de Eberth, se llegó al convencimiento de que estos mismos serían los culpables. Primeramente, se pensó que tendrían que formarse focos de necrosis y que serían, en realidad, los productos necróticos los que actuarían como piógenos; hoy día, en cambio, se estima que esto no es necesario, y que los bacilos de Eberth perfectamente bien, pueden dar origen directamente a una inflamación purulenta; en muchos casos, como por ejemplo, en las meningitis, pleuresías, etc., tíficas, no se encuentran necrosis previas.

En seguida, tenemos los procesos regresivos que serían originados, no por los bacilos de Eberth, sino que, más bien, por endotoxinas que quedan en libertad al desintegrarse éstos. Pueden aparecer en forma de simples necrosis, o bien, en forma de necrosis combinadas con reacción productiva específica o con reacción exudativa inespecífica, siendo, por lo demás, naturalmente posible encontrar toda clase de combinaciones o formas intermedias. Pertenecen a este grupo de los procesos regresivos: las zonas de necrosis de los ganglios mesenteriales, los nódulos necróticos del hígado y del bazo, en que aún a menudo no se encuentran bacilos, la degeneración cérea de la musculatura, las necrosis de la piel y de la mucosa bucal (**Figueroa**, etc.).

Por último, cabe citar los trastornos circulatorios, como ser, las trombosis, las rupturas vasculares por usura y hemorragias consecutivas y las lesiones vasculares que se manifiestan como diátesis hemorrágicas, (tifoidea hemorrágica).

Teniendo presente esta breve y clara clasificación de **Christelier**, vemos que el mejor lugar para encuadrar nuestros hallazgos es, sin duda, el que se refiere a los procesos exudativos. No se trata en nuestros casos ni de procesos regresivos ni de trastornos circulatorios de la naturaleza de los más arriba descritos, sino que nos encontramos en las grandes glándulas salivales de los enfermos de fiebre tifoidea, frente a inflamaciones exudativas absolutamente equivalentes a las de las osteomielitis, prostatitis, tiroiditis, etc., descritas por otros autores (**Roux et Vinay, Achalme, Swiczynski, Harbordt, Melchior Chantemesse et Widal, Klemm, Fasching, Valentini, Orlow, Quincke-Stühlen, Ebermayer, Dupraz, Mühsam, Lampe, Busch, Hintze, Bergonnioux, Hess, L. Pick**, etc., citados por **Christelier**). Generalmente, sobre todo en submaxilares y sublinguales, estos procesos son y quedan siempre microscópicos, sólo raras veces se intensifican a tal grado que llegan a ser diagnosticables a la simple vista. A nuestro juicio, las parotiditis purulentas que se observan, no son, en realidad, sino casos excepcionalmente acentuados de un compromiso, en verdad, mucho más frecuente. Apoyan nuestros hallazgos la opinión cada día más aceptada, que las complicaciones supurativas observadas en los tifosos no necesitan em-

pezar por necrosis, sino que muy bien pueden ser la consecuencia directa de la presencia de bacilos de Eberth, a la cual nuestro organismo reacciona en forma exclusivamente exudativa, posiblemente por cambios inmunobiológicos sufridos durante la evolución de la enfermedad fundamental.

Veamos ahora cuál sería la vía de infección más probable de las glándulas salivales. Las vías sanguínea, linfática y canalicular ascendente constituyen los caminos de acceso. La **propagación desde la vecindad**, importante en ciertas ocasiones para la infección tuberculosa (**Buvinic**) en la fiebre tifoidea no se puede ni tomar en cuenta.

Entre las tres vías restantes, la hematógena es, sin duda, la más aceptable; el carácter focal diseminado que, casi siempre adopta el proceso, es clásico y patognomónico para dicha vía. El hecho de encontrar, de vez en cuando, en dos de nuestros casos, compromiso electivo de los túbulos excretores (microfoto 4) no nos autoriza para admitir una infección por vía ascendente, desde la cavidad bucal, opinión muy difundida en la literatura odontológica (**Bercher** y **Henault**, **Ch. Ruppe**, **Mac Callum**, **Olazabal** y **Alcayaga**, etc.). Es mucho más probable que en estos casos se trate de infecciones descendentes, provenientes de un foco hematógeno que no alcanzó a salir en el mismo corte. Más cuesta admitir una propagación en contra de la corriente que en su mismo sentido. El estasis de la secreción es la base de toda infección de tipo ascendente y este estasis que anatómicamente se manifiesta por dilatación tubular y luego por atrofia por compresión del parénquima vecino, no lo hemos observado nunca. Tampoco logramos encontrar una relación evidente entre el estado de la cavidad bucal, especialmente en cuanto se refiere a la conservación de la dentadura y a la presencia de úlceras de la mucosa, y el compromiso glandular. A veces, había coincidencia entre mala dentadura, úlceras e inflamación glandular (por ejemplo, en el caso 172/45, microfoto 2), otras veces, no existía en absoluto, (véase cuadro adjunto). No nos parece, por todos estos motivos, admisible sin mayores reservas, la opinión de los que creen en una infección canalicular ascendente.

Quedaría por discutir la posibilidad de una infección por vía linfática. Tampoco nos parece una vía lógica, pues, también este camino tendría que ser empleado en forma retrógrada, debiendo observarse, entonces, en uno que otro corte histológico, compromiso de los vasos linfáticos; jamás tal cosa nos ha llamado la atención. Lo único que, al respecto, hemos observado es cierto compromiso de los ganglios linfáticos intraglandulares. Vimos estos ganglios, no del todo excepcionales, en las parótidas de los casos 293/44, 172/45, y 283/45. En los dos primeros, en que había signos evidentes de parotiditis, éstos se acompañaban también de linfadenitis aguda en forma de ensanchamiento de los senos, ocupados especialmente por células descamadas y aislados leucocitos polinucleares (microfoto 9). En el último caso, había sólo hiperemia, del mismo modo a la observada en la glándula y, tal vez, un ligero aumento del contenido en leucocitos.

Nos parece que el compromiso de los ganglios linfáticos intraglandulares es, tal como el de los túbulos excretores, igualmente secundario a focos hematógenos previos.

En resumen, creemos que **el compromiso inflamatorio de las grandes glándulas salivales**, observado en la fiebre tifoidea **se efectúa por vía sanguínea.** Sería, además, dicho compromiso de capital importancia, ante todo, por su gran frecuencia, para la presencia de bacilos de Eberth en la cavidad bucal de los tifosos, presencia demostrada en forma indudable por múltiples autores **(Drigalski, von Stühlern, Pulay, Klein, Eggebrecht).** Hasta el momento constituye un punto de discusión el camino por el cual dichos gérmenes llegan a la cavidad bucal; **Jürgens** cree que ascienden desde el duodeno a través del píloro mal cerrado y de ahí a la cavidad bucal; **Pulay** piensa que provienen del árbol bronquial; en cambio, a nosotros nos parece por nuestros hallazgos, a nivel de las glándulas salivales de los enfermos de fiebre tifoidea, mucho más lógico admitir que lleguen a la boca junto con la saliva.

Sería, entonces, por vía salival que la cavidad bucal adquiere el carácter de fuente de contagio de primer orden, un hecho que no debe descuidarse en la profilaxis rutinaria de la fiebre tifoidea. Los objetos de uso personal del enfermo tifoso, por ejemplo, servilletas, toallas, platos, tazas, cucharas, etc., no deben ser ocupados por otras personas, sin suficiente desinfección previa. Hay que evitar, en la misma forma, que otros objetos de la pieza del paciente y que hayan podido ser contaminados por gotitas de saliva, expulsadas por accesos de tos o en otra forma, puedan servir de agente transmisor de la enfermedad.

RESUMEN

1.º—Se ha examinado minuciosamente, especialmente por cortes histológicos escalonados, las parótidas, submaxilares y sublinguales de 13 individuos fallecidos de fiebre tifoidea, 9 hombres y 4 mujeres, cuya edad fluctúa entre 17 y 44 años, los cuales se encontraban en la tercera o cuarta semana de su enfermedad.

2.º—En 8 de estos 13 casos, es decir, en un 60%, se encontraron alteraciones evidentes de dichas glándulas. En dos casos, el compromiso era dudoso y 3 fueron negativos.

3.º—Las alteraciones encontradas corresponden a una inflamación exudativa focal diseminada, sin caracteres de especificidad, y que tan solo en una parótida de un caso, alcanzó a ser diagnosticable macroscópicamente por infiltración purulenta difusa.

4.º—Se interpreta dicho compromiso inflamatorio como consecuencia de una localización hematógena secundaria del bacilo de Eberth, localización que, por su frecuencia, sería de importancia especial para la presencia de bacilos tíficos en la boca, dándole a ésta su carácter de fuente de contagio.

SUMMARY

We examined, specially with histologic sections, the tonsils, the submaxillary and sublingual glands of 13 persons died of typhoid fever; 9 men and 4 wowen fluctuating their ages between 17 and 44 years, and beeing in the third or fourth weck of evolution.

In 8 out of 13 cases (60 per cent) evident changes of those glands were encountered. In two cases the compromise was uncertain and in three it was negative.

The encountered changes correspond to a scattered focal exudative inflammation, without characters of specification and which could be observed macroscopically by a diffuse purulent infiltration only in one tonsil of one case.

A secondary haematogenic localization of the Eberth bacillus explains those inflammatory compromise; due to its frequency this localization would have special importance for the presence of the typhoid bacilli in the mouth, giving it its character of source of contagion.

BIBLIOGRAFIA

Alcayaga, O. C. y Olazabal, R. A.—"Patología, Anatomía y Fisiología Patológica buco-dental". Editorial El Ateneo. Buenos Aires. 1940.

Alessandri, H. y Contreras, R.—"Apuntes de sus clases de Patología estomatológica". Escuela Dental. Santiago, Chile.

Anton y Fütterer.—Citados por Christeller.

Aschoff, L.—"Anatomía Patológica". Versión española. Edit. Labor, Barcelona, 1934.

Bardackzi y Barabas.—Citados por Christeller.

Bennecke, H.—Citado por Christeller.

Bercher et Henault.—En "Enciclopedie Médico-Chirurgicale". París, 1939.

Buvinic, T.—"Contribución al estudio de las glándulas salivales en los tuberculosos". Bol. Soc. Biol. Concepción, (Chile) 14, 37, 1940.

Cahanescu, M.—Citado por Christeller.

Castelli, A. y Dal'Borgo, J.—"Elementos de Microbiología". Concepción, Chile, 1940.

Christeller, E.—"Tifus abdominal". En Henke-Lubarch: Handb. d. spez. Pathol. Anat. u. Histol. tomo IV/2, 516, 1928.

Drigalski.—Citado por Christeller.

Eggebrecht.—Citado por Christeller.

Fernández, V.—"Investigaciones anátomo-patológicas sobre la miocarditis exantemática y la participación del sistema específico del corazón". Bol. Soc. Biol. Concepción, (Chile) 10, 3, 1936.

Figueroa, H.—"Anatomía Patológica de las alteraciones bucales en la fiebre tifoidea". Bol. Soc. Biol. Concepción (Chile), XX, 87, 1945.

Fraenkel, E.—Citado por Christeller.

Fritz, V.—"Alteraciones bucales que se presentan en algunas enfermedades que evolucionan con leucopenia". Tesis, Concepción, Chile, 1945.

Grant, G.—"Lecciones de Patología Médica". Concepción, Chile, 1941.

Henke, F.—"Pathologisch-anatomische Beobachtungen über den Typhus abdominalis im Kriege". Zieglers Beitr. z. Pathol. Anat. u. z. allg. Pathol. Bd. 63, 781, 1917.

Herzog, E.—"Anatomía e Histología Patológica de las lesiones orgánicas de tifus exantemático durante la última epidemia en Chile". (1932-1935).
Actas de la IX.º reunión de la Sociedad Argentina de Patología Regional. Mendoza, 1.º a 4 de Octubre de 1935.

Hölscher, A.—Citado por Christeller.

Jürgens, G.—Citado por Christeller.

Klein, A.—Citado por Christeller.

Klemperer, J. y F.—"Tratado Completo de Clínica Moderna". Editorial J. Peuser, Buenos Aires, 1938.

Levi, G.—"Tratado de Histología". Edit. Labor. Barcelona, 1931.

Louis.—Citado por Christeller.

Mac Callum y W. G.—"A text-book of Pathology". Philadelphia and London, 1932.

Macé, E.—"Traité practique de Bactériologie". Librairie Baillière et fils. París, 1891.

Merkel.—Citado por Christeller.

Partsch, C.—"Escuela Odontológica Alemana". Tomo 1. Edit. Labor, Barcelona, 1936.

Pick, L.—Citado por Christeller.

Pulay, E.—Citado por Christeller.

Ribbert, H. y Sternberg, C.—"Tratado de Patología General y Anatomía Patológica". Versión española. Edit. Labor, Barcelona, 1933.

Rokitansky, C.—"Lehrbuch der pathologischen Anatomie". 3. Aufl. Wien, 1861, pág. 309.

Romeis, B.—"Taschenbuch der mikroskopischen Technik". Ed. R. Oldenbourg, München u. Berlín, 1932.

Ruppe, C. et Frey.—"Pathologie de la bouche". Librairie Baillière et fils. París, 1931.

Sterling y Mead.—"Cirugía bucal". Edit. Hispano-Americana. Méjico.

Sterling y Mead.—"Diseases of the mouth". 4th. edition. The V. Mosby Co. St. Louis, 1933.

Stoehr, P.—"Tratado de Histología". Edit. Salvat, Barcelona, 1924.

Stühlern, R.—Citado por Christeller.

Strümpell, A. y Seyfarth, C.—"Patología y terapéutica especiales de las enfermedades internas". Tomo I. Edit. Francisco Seix. Barcelona, 1930.

Testut, L.—"Tratado de Anatomía Humana". Versión española. Edit. Salvat, Barcelona, 1936.

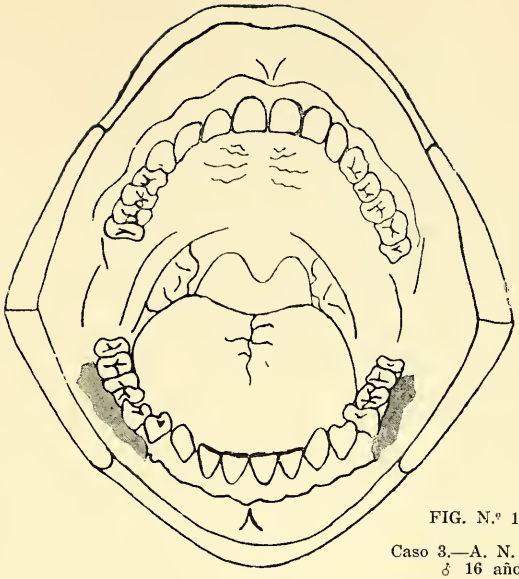

FIG. N.º 1-A.

Caso 3.—A. N. 169/44.
♂ 16 años.

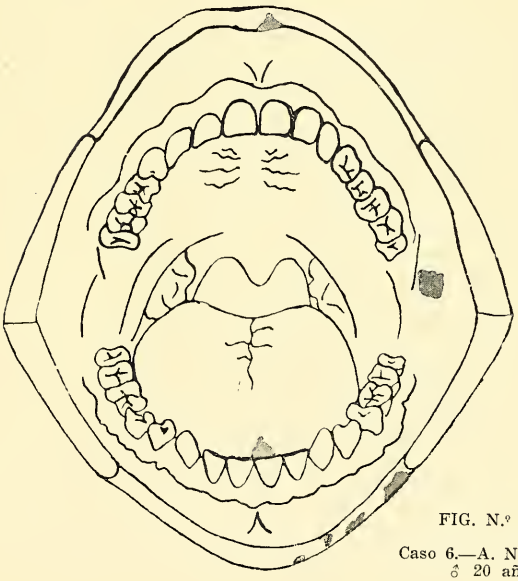

FIG. N.º 1-B.

Caso 6.—A. N. 293/44.
♂ 20 años.

MICROFOTO N.º 1.

A. N.º 171/44 ♂ 21 años.

Submaxilaritis focal diseminada en fiebre tifoidea.

Tinc.:	Oxidasa carmín.
Obj.:	Zeiss 3.
Oc.:	Zeiss K 3x.
Aum.:	12x.

MICROFOTO N.º 2.

A. N.º 172/45 ♂ 33 años.

Sublingualitis focal diseminada con úlcera de la mucosa bucal en fiebre tifoidea.

Tinc.:	Oxidasa carmín.
Obj.:	Reichert Polar 58 mm.
Aum.:	8x.

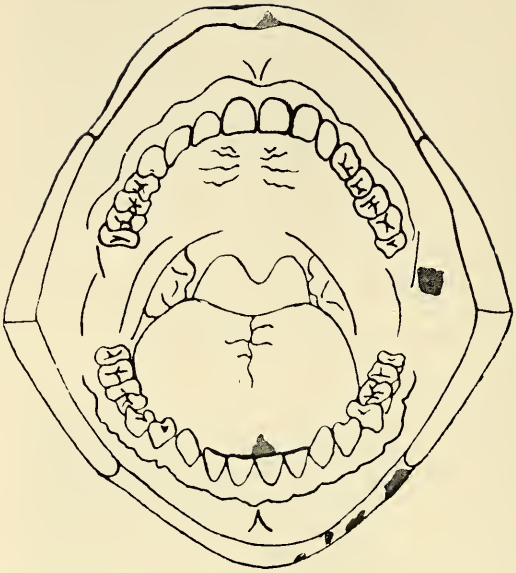

FIG. N.º 1.

CASO 5.

A. N.º 293/44 ♂ 20 años.

Esquema en que anotábamos detalles, referentes al estado de la dentadura y de las mucosas.

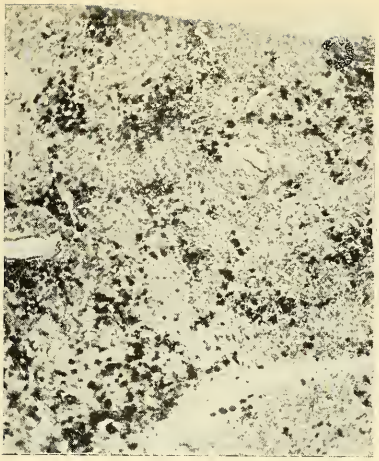

MICROFOTO N.º 3.

A. N.º 172/45 ♂ 33 años.

Parotiditis focal confluente en fiebre tifoidea.

Tinc.:	Oxidasa carmín.
Obj.:	Zeiss Apochromat 10.
Oc.:	Zeiss 3x.
Aum.:	53x.

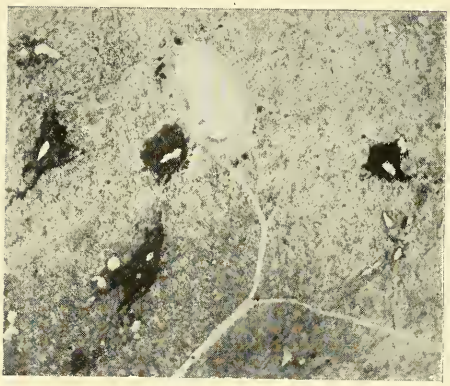

MICROFOTO N.º 4.

A. N.º 293/44 ♂ 20 años.

Parotiditis pericanalicular en fiebre tifoidea.

Tinc.:	Oxidasa carmín.
Obj.:	Zeiss Apochromat 10.
Oc.:	Zeiss K. 3x.
Aum.:	42x.

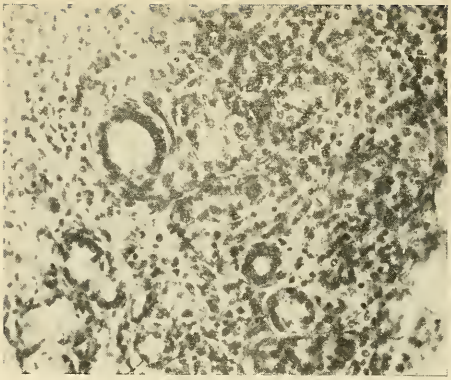

MICROFOTO N.º 5.

A. N.º 244/45 ♂ 38 años.

Sublingualitis en fiebre tifoidea.

Tinc.:	Hematoxilina-eosina.
Obj.:	Zeiss Planachromat 40x.
Oc.:	Zeiss Kl. 6.
Aum.:	190x.

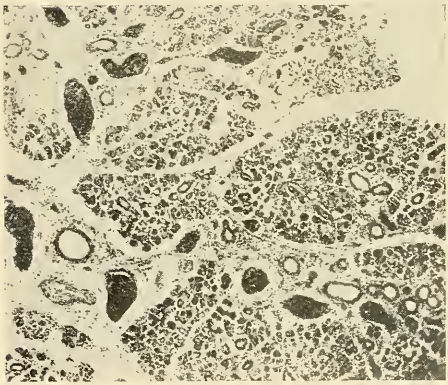

MICROFOTO N.º 6.

A. N.º 244/45 ♂ 38 años.

Marcada hiperemia en submaxilar. Fiebre tifoidea.

Tinc.:	Hematoxilina-eosina.
Obj.:	Zeiss Apochromat.
Oc.:	Zeiss 3x.
Aum.:	43x.

MICROFOTO N.º 7.

A. N.º 283/45 ♂ 24 años.

Foco de necrosis incipiente de la sublingual en fiebre tifoidea.

Tinc.:	Hematoxilina-eosina.
Obj.:	Zeiss Apochromat 20.
Oc.:	Zeiss 3x.
Aum.:	115x.

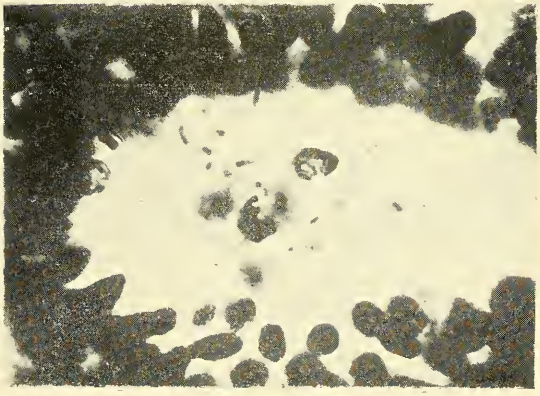

MICROFOTO N.º 8.

A. N.º 570/44 ♂ 26 años.

Bacilos, posiblemente tíficos, en conducto excretorio de parótida afectada de inflamación focal diseminada por fiebre tifoidea.

Tinc.:	Azul de metileno.
Obj.:	Zeiss Imersión 90.
Oc.:	Zeiss Photo 3.
Aum.:	1250x.

MICROFOTO N.º 9.

A. N.º 293/44 ♂ 20 años.

Linfadenitis aguda intraparotídea en fiebre tifoidea.

Tinc.:	Hematoxilina-eosina.
Obj.:	Zeiss Apochromat 10.
Oc.:	Zeiss Kl. 6x.
Aum.:	65x.