DEL INSTITUTO DE ANATOMIA
PATOLOGICA
de la
Universidad de Concepción (Chile)
Director: Prof. Dr. E. Herzog

Contribución a la histología normal y patológica de los ganglios vegetativos del útero

(Con 10 figuras)

por

Walter Zülch C.

(Recibido por la Redacción el 14–IV–45)

A pesar de la importante función del útero y de sus continuos cambios estructurales, a los cuales está sometido periódicamente, existen hoy en día escasísimos trabajos acerca de la histología e histopatología de su sistema neurovegetativo en relación con estas funciones y sus numerosas enfermedades.

Atendiendo a su inervación, sabemos de la descripción clásica de FRANKENHAEUSER (1861), que se efectúa por intermedio de un plexo, llamado plexo de Frankenhaeuser que termina en un gran ganglio a ambos lados del cuello, constituído a expensas de ramificaciones emanadas de los nervios hipogástricos y pélvico o erector. Mientras muchos autores se hicieron partidarios de esta tesis, se constató posteriormente por otros investigadores como PISSEMSKY, RHEIN, SINITZEN, SCHUK, ROITH, DAHL, etc., citados por NAIDITSCH y HELLERMANN, que no existe constancia en la presencia de un determinado ganglio uterino, sino que el plexo como tal, contiene en el espesor de los haces nerviosos a lo largo de sus trayectos, así como incluídos entre ellos, múltiples grupos de células nerviosas.

KUNTZ describe el plexo nervioso de Frankenhaeuser como un plexo útero-vaginal, formado por muchísimos pequeños ganglios, entre los cuales siempre se destaca uno por su mayor tamaño, que se sitúa a la altura y a los lados del cuello, cercano a él y algo por detrás, denominado ganglio cervical uterino. STOEHR jr. y DAHL coinciden con esta descripción topográfica del plexo de Frankenhaeuser.

En los últimos años (1930) BLOTEVOGEL, basándose en la variabilidad del ganglio cervical uterino en cuanto a su tamaño y forma en la especie humana y en algunos animales, distingue

una forma compacta, una forma diseminada y otra compacta diseminada. Además es interesante el estudio experimental que hace este autor en lauchas sobre el comportamiento de las células nerviosas vegetativas y células paraganglionares cromafinas durante el embarazo y después de la castración, encontrando notables diferencias cuantitativas de la sustancia cromafina y ciertas modificaciones del tigroide de Nissl del protoplasma de las células nerviosas, lo que demuestra la existencia de importantes relaciones funcionales. Como este estudio no es posible efectuarlo en la especie humana, por exigir un material muy fresco, carecemos en la actualidad de todo trabajo que exponga en este aspecto las relaciones de los ganglios vegetativos del útero de la mujer y los distintos estados funcionales de este órgano.

En cuanto a investigaciones sobre la histopatología de los ganglios vegetativos en correspondencia con los distintos cuadros patológicos del útero, tampoco tenemos mucho y el único trabajo que merece atención al respecto, es el de NAIDITSCH a pesar de que su objetivo fundamental es el estudio minucioso de la topografía y morfología de los elementos nerviosos vegetativos uterinos. El autor ruso extendió su trabajo a un material compuesto por 10 úteros correspondientes a mujeres adultas, 5 úteros de recién nacidas y 2 úteros de embriones, hablando en general de casos con cánceres y miomas de la matriz, no especificando mayormente estas afecciones en cuanto a intensidad y localización. Tampoco hace un estudio detallado del resultado de sus observaciones en relación con la edad de las pacientes. Para determinar la situación de los grupos ganglionares usó por primera vez cortes histológicos seriados, pero para evidenciar las células nerviosas de dichos ganglios, se sirvió desgraciadamente sólo de la tinción de Bielschowsky-Gros.

Según NAIDITSCH, el útero recibe su inervación de dos plexos; uno que denomina extramural, localizado en pleno tejido parametrial a ambos lados del cuello y a cierta distancia de él, del cual emergen finos filetes nerviosos en dirección a la zona extraperitoneal del cuello donde ubica un nuevo grupo ganglionar, que lo rodea en forma de anillo por su cara anterior y posterior. Este es el plexo yuxtamural que correspondería a los plexos intramurales de las demás vísceras. Esta formación yuxtamural alcanza su máximo desarrollo a los dos lados del cuello, pero siempre en forma microscópica. El plexo extramural, propiamente plexo de Frankenhaeuser, puede considerarse como la continuación directa del plexo hipogástrico. NAIDITSCH no encontró células nerviosas y menos grupos ganglionares en el espesor del miometrio, en oposición a otros autores como KEIFFER, KEHRER, GAWRONSKY, quienes sostienen haberlas visto.

Histológicamente ambos plexos no están formados por una unidad ganglionar como concebía FRANKENHAEUSER, sino por un enrejado de fibras nerviosas y de ganglios de mayor o menor tamaño, anastomosados en forma compleja entre sí. Los ganglios del plexo extramural son manifiestamente mayores a los componentes del yuxtamural, conteniendo los primeros alre-

dedor de 40-80 células nerviosas y los segundos de 15-30. Las neuronas de los ganglios de mujeres adultas representan típicas células del sistema nervioso autónomo con múltiples, gruesas y extensas ramificaciones de las dendritas. Las células nerviosas de los ganglios uterinos de recién nacidas se caracterizan por ser la mayoría de ellas de dimensiones mucho menores (4-5 μ) y del tipo de neuroblastos, presentando muy pocas prolongaciones, las que aumentan en número a medida que la edad del individuo va avanzando. Junto a estas células es frecuente observar una que otra de mayor tamaño con caracteres de adultas, es decir, provistas de ramificaciones dendríticas. Las fibras nerviosas de estos elementos ganglionares son, según la opinión de NAIDITSCH, en oposición a lo establecido por STOEHR jr., la mayoría amielínicas, encontrándose sólo una que otra fibra mielínica.

En cuanto a patología de los ganglios uterinos, NAIDITSCH menciona accidentalmente en su trabajo algunas alteraciones de sus componentes. Se reducen a la observación de fenómenos degenerativos de algunas fibras nerviosas en dos casos de recién nacidas; una fallecida de neumonia y la otra de traumatismo obstétrico. Tanto en adultas como en recién nacidas vió grandes varicosidades en las fibras nerviosas dentro de los ganglios, las cuales interpretó simplemente como terminaciones. Por último llama la atención en un caso de una mujer de 40 años, a la cual se le practicó la histerectomía total por cáncer, cuyas células nerviosas presentaron en su protoplasma un pigmento de color café en forma de pequeños gránulos.

En atención a la extensa patología del útero y a la importante función que le cabe dentro de los demás órganos y a la escasez de trabajos histopatológicos de sus elementos neurovegetativos, nos pareció de interés hacer un estudio en forma más extensa, sistemático y con métodos neurohistológicos más modernos de sus ganglios en este sentido. Atendiendo a la disparidad existente acerca de la topografía de los ganglios, nos hemos dedicado a ubicarlos por nuestra experiencia, sirviéndonos de guía el trabajo de NAIDITSCH y alcanzando con ello el primer requisito de toda investigación destinada al estudio de sus alteraciones.

Dimos importancia en nuestras investigaciones a la selección de un material muy variado en cuanto a la edad de los casos, analizando con especial detención aquellos no considerados por NAIDITSCH, para poder establecer una comparación del comportamiento de los ganglios a través del desarrollo. Además investigamos en úteros francamente enfermos y en distintos estados funcionales (embarazo, puerperio) pensando poder encontrar en las células nerviosas de sus ganglios simpáticos toda una gama de variaciones morfológicas desde lo funcional hasta lo patológico.

MATERIAL Y METODOS

El trabajo se extendió al estudio de los ganglios uterinos en un total de 30 úteros; 18 casos correspondieron a enfermas

fallecidas de afecciones diversas, ajenas al aparato genital, que presentaban una matriz normal. El resto del material comprende algunos úteros con cambios morfológicos funcionales y otros con manifestaciones patológicas francas, siendo en varios casos ellas la causa de la muerte o la enfermedad principal de las pacientes. Se reducen a observaciones en sepsis o piohemias puerperales, ya sean post-aborto o post-parto (4 casos); endometritis pútrida post-parto (1 caso); puerperio de cesárea (1 caso); eclampsia gravídica (1 caso); útero grávido de más o menos 5½ meses en que en la necropsia no se pudo precisar la causa de la muerte (1 caso); cáncer del cuello uterino (2 casos), correspondiendo el material en 1 caso a un útero histerectomizado y miomatosis uterina (2 casos).

Las edades de las mujeres son distintas y comprenden desde el nacimiento hasta ancianas de 72 años.

En todos los casos autopsiamos los órganos pelvianos y tomando como guía el trabajo de NAIDITSCH, procedimos a la búsqueda de los plexos extra- y yuxtamural. Para el primero extirpamos en un principio trozos de tejido parametrial, de acuerdo con un esquema topográfico hecho por el autor ruso. Tal proceder no nos dió resultado, causándonos graves dificultades, pues sólo ocasionalmente encontramos uno que otro nódulo ganglionar. Posteriormente pudimos comprobar que NAIDITSCH ubicaba muy abajo dicho plexo en su esquema, además de no dar ningún punto de reparo con respecto a él, como podría haber sido alguna formación anatómica de los parametrios. Ulteriormente hicimos uso de la disección con el escalpelo siguiendo el trayecto de algunas ramificaciones del nervio hipogástrico, separando los vasos y el abundante tejido conjuntivo grasoso del parametrio, hasta identificar macroscópicamente pequeños nódulos o intrincados y finos entrelazamientos nerviosos. Extirpamos los trozos de ganga conjuntiva sospechosos de contenido ganglionar, previamente bien localizados. El material así obtenido lo fijamos en formalina al 10% durante varios días. Para algunos casos empleamos la mezcla AFA de Lawrentjew.

Para la exacta ubicación topográfica del plexo yuxtamural practicamos múltiples cortes histológicos seriados en dirección horizontal, sagital y frontal en más o menos 20 cuellos uterinos. En un caso de una niña de 5 años de edad procedimos a la inclusión en parafina de la totalidad del cuello, para así poder obtener cortes más delgados y tener una absoluta seguridad de localización.

Los cortes, cuyo espesor fluctuaba entre 15 y 20 μ, se efectuaron en forma seriada con el micrótomo a congelación.

En todos los casos usamos la impregnación argéntica según el método de Bielschowsky-Gros para evidenciar las prolongaciones celulares, armazón neurofibrillar y fibras nerviosas. Para el estudio de las alteraciones protoplasmáticas como nucleares y substancia tigroide, empleamos la tinción de Violeta de Cresilo según la técnica de Nissl y para la diferenciación de la mayor o menor cantidad y distribución del pigmento lipoídico, la tinción de Hematoxilina-Sudán III. En un caso de una niña de 3 meses,

con fines de demostrar la topografía de ambos plexos, utilizamos la tinción de Spielmeyer para las vainas de mielina.

INVESTIGACIONES PROPIAS

Topografía y anatomía de los ganglios vegetativos uterinos

Plexos.—Con la técnica que empleamos para dilucidar este punto, llegamos con nuestras observaciones a concordar parcialmente con lo establecido por NAIDITSCH. El plexo parauterino extramural lo ubicamos tal como este autor, formando una extensa malla en el tejido parametrial a la altura del tercio medio del útero y a unos dos a tres centímetros de sus bordes, algo por detrás acercándose al recto; es, por lo tanto, de situación pósterolateral con respecto a la matriz (Fig. 1). Sus elementos de mayor tamaño pueden observarse a simple vista, disecando cuidadosamente el abundante tejido conjuntivo grasoso que los contiene y las ramificaciones vasculares de sus cercanías. Se alcanza a apreciar un fino enrejado de nervios que en sus confluencias presenta pequeños engrosamientos del tamaño menor que una cabeza de alfiler, adquiriendo de este modo la configuración de estrellitas o pequeñísimas arañas. Este plexo, propiamente plexo de Frankenhaeuser, se continúa hacia arriba con el nervio y plexo hipogástrico facilitando su búsqueda tal disposición anatómica.

Hacia abajo y adentro, acercándose al cuello uterino, disminuyen los elementos ganglionares para volver a formar otro plexo menos extenso que el primero por encima de la cúpula vaginal, extraperitonealmente y a ambos lados del cuello, contactando con él. Correspondería al plexo yuxtamural de NAIDITSCH.

En los múltiples cortes sagitales, horizontales y frontales practicados en 20 cuellos uterinos y en uno incluído en parafina, no nos fué posible encontrar células nerviosas en sus caras anterior y posterior, divergendo al respecto con NAIDITSCH y concordando con las afirmaciones de DAHL, BLOTEVOGEL, KUNTZ, etc.

Histología e histopatología de los componentes de ambos plexos

Ganglios simpáticos.—El número, la forma y tamaño de los ganglios que constituyen la inervación uterina, son muy variables. En mayor cantidad, los más extensos y de forma poligonal, alargada u ovalada, predominan en los componentes del plexo extramural (Figs. 2 y 4). Los menos, más pequeños, de forma circular o en raqueta de tenis, participan prevalentemente en la formación del plexo yuxtamural (Fig. 3). La mayoría de ellos, incluídos en el tejido conjuntivo del parametrio y en especial los pequeños, están delimitados por un compacto armazón conjuntivo que emite tabicamientos hacia el espesor del ganglio, constituyendo su estroma.

Todos los ganglios están dotados de una rica vascularización, siendo atravesados muchos de ellos, especialmente los mayores, en uno u otro sentido por una arteriola o capilar. Los pequeños, en cambio, carentes de una visible irrigación interna, están dotados de una tupida red capilar periganglionar.

Casi todos los grandes nódulos ganglionares no forman un conglomerado compacto de sólo células nerviosas y tejido conjuntivo, sino que además contienen recios haces nerviosos ya aferentes o eferentes, observando que algunas de sus fibras están envueltas por una vaina de mielina, predominando, eso sí, aquellas sin mielina.

El contenido en células nerviosas de los ganglios varía desde el más diminuto, encontrado por nosotros, al mayor de 2-80 y se distribuye en forma homogénea en toda su extensión. En algunos pequeños ganglios yuxtamurales pudimos observar una disposición periférica de las células nerviosas, las cuales emitían la mayor parte de sus prolongaciones hacia el centro. Llama la atención el hecho observado por STOEHR jr., DAHL y NAIDITSCH, de que con frecuencia se descubre la presencia de células nerviosas solitarias entre las fibras nerviosas que anastomosan a los numerosos nódulos ganglionares aislados del plexo extramural.

En las recién nacidas y mujeres impúberes la cantidad de los ganglios que forman ambos plexos parauterinos, es mayor, aunque son de menor tamaño. Este hecho hace más fácil la búsqueda del plexo yuxtamural a ambos lados del cervix, además de no existir la tan manifiesta diferencia de extensión entre ambos plexos como en las mujeres adultas. El contenido en células nerviosas de los ganglios parece no alterarse sensiblemente debido a que su disminución de tamaño se compensa por la presencia de células ganglionares también más chicas, disponiéndose a su vez unas más cercanas a las otras, con lo que el nódulo ganglionar aparece más compacto con menos tejido conjuntivo intercelular.

En forma constante e impresionándonos por la cantidad pudimos observar en todos nuestros casos minuciosamente controlados, la presencia de células cebadas en las cercanías del ganglio y en su interior. En la mayoría de las observaciones vimos un marcado predominio de células cebadas extraganglionares, apegadas a la cápsula. Sin embargo, en un caso de una mujer de 53 años que padecía de cirrosis hepática y que falleció a consecuencia de una glomérulonefritis aguda, comprobamos un mayor número de células cebadas dentro de los ganglios ya en relación directa con las neuronas, en el tejido conjuntivo intercelular o bien en el lumen de pequeñas arteriolas o capilares. En general, pudimos también establecer que el número de células cebadas es menor en las recién nacidas y mujeres impúberes.

Accidentalmente, como hallazgo casual, encontramos en un caso un grupo de células cromafinas constituyendo un paraganglio en el extremo de un nódulo ganglionar yuxtamural. Insistimos en ello debido a que algunos autores como BLOTEVOGEL, STOEHR jr., etc., le atribuyen gran importancia a su

aumento numérico en los distintos estados funcionales del útero (Fig. 6).

Células ganglionares.—Las células nerviosas que constituyen los ganglios vegetativos del útero de mujeres adultas, son de un tamaño corriente, de 35-40 μ, encontrándose con cierta frecuencia y en forma aislada algunas mayores como también más chicas. Son de forma variada, predominando las esféricas y poligonales.

1. **Núcleo y nucléolo.**—Con la tinción de Nissl resalta en forma evidente su núcleo esférico, vesiculoso, poco cromófilo y de situación central o periférica, dependiendo esto al parecer de la mayor o menor cantidad de pigmento protoplasmático de las células nerviosas. Con cierta frecuencia y en forma casi constante, encontramos células nerviosas polinucleadas con 2-5 núcleos, fenómeno que todavía no ha encontrado explicación (Fig. 5). El nucléolo que a veces también es doble resalta como un puntito más teñido.

En un caso de una mujer de 28 años que presentaba en algunos de sus ganglios uterinos una discreta infiltración inflamatoria a raíz de una pelvioperitonitis por aborto provocado, pudimos ver cierto hinchamiento nuclear de algunas células nerviosas, pero sin mayores alteraciones.

2. **Tigroide.**—La substancia tigroide, constituyente del soma y protoplasma celular, se expone con mayor frecuencia en forma de finos granulitos y más rara vez en flóculos más grandes que se distribuyen ya uniformemente por todo el soma, otras veces periféricamente apegados a la membrana celular, o bien alrededor del núcleo, observaciones que están de acuerdo con lo descrito por HERZOG en el simpático.

En el caso de una mujer de 43 años que padecía de ateroesclerosis generalizada, pudimos comprobar en una célula francamente tumefacta un proceso de tigrolisis periférica, conservándose únicamente pequeña cantidad de sustancia tigroide en el centro de la célula, donde se disponía en forma radiada, fenómeno descrito ya en el simpático por varios autores (HERZOG y MARTINEZ). En un útero miomatoso de una mujer de 34 años que falleció a raíz de una leucemia, vimos en un ganglio del plexo extramural una célula nerviosa homogeneizada, en que la mayor parte de ella estaba ocupada por una masa compacta muy argentófila, alteración descrita también por HERZOG en el simpático especialmente en la parálisis agitante y por MARTINEZ en los ganglios intracardíacos de individuos ancianos (Fig. 10).

Sin encontrar otras mayores alteraciones patológicas del soma celular, pudimos observar con cierta frecuencia discretas degeneraciones vacuolares, evidenciables tanto con la tinción de Nissl como con el método de la impregnación argéntica, teniendo cuidado de diferenciarlas bien de los fenómenos seudo-vacuolares (HERZOG).

3. **Cápsula.**—La cápsula de las células nerviosas está constituída por una formación conjuntival que las rodea totalmente. Sus células satélites con un núcleo esférico u ovalado, se disponen casi apegadas al soma celular y se acumulan de preferencia en las zonas donde emergen las prolongaciones celulares y a las cuales acompañan en sus trayectos. Ultimamente DEL RIO HORTEGA ha comprobado la naturaleza ectodérmica de dichas células en analogía a la procedencia de las células de la microglía. Hoy día se le atribuye a las células capsulares una predominante participación en las complicadas y aún oscuras funciones de las células nerviosas del sistema neurovegetativo.

No hemos podido estudiar en especial las alteraciones patológicas de las células capsulares, pues se necesitan métodos muy especiales y difíciles para evidenciarlas en todos sus detalles.

4. **Aparato neurofibrillar intracelular, prolongaciones celulares y haces nerviosos.**—Con la impregnación argéntica de Bielschowsky-Gros nos fué posible el estudio de las complejas y caprichosas prolongaciones de las células nerviosas del útero, de su armazón neurofibrillar y de sus haces nerviosos.

El armazón neurofibrillar se constituye a expensas de múltiples y finísimas fibrillas que se entrelazan, formando un tupido retículo de diminutos espacios. En varias preparaciones de nuestros casos con buena impregnación tuvimos ocasión de observar tal disposición morfológica.

Basándonos en la clasificación de CAJAL que tiene como base la longitud, dirección y destino de las prolongaciones, sistematizamos las células nerviosas de los ganglios uterinos en sus tres tipos clásicos. El tipo I comprende células provistas de prolongaciones cortas intracapsulares, que nacen en gran número de la superficie de la célula y que terminan entre los constituyentes de la cápsula, formando aquí las coronas dendríticas y glomérulos. El tipo II está representado por células con prolongaciones dendríticas muy largas adquiriendo el soma celular una forma poliédrica. El tipo III incluye células nerviosas tanto con prolongaciones cortas como largas.

En nuestro material nos fué posible observar estas tres variedades de células, llamándonos la atención por su frecuencia el tipo II (Fig. 7). Dentro del tipo I evidenciamos también característicos glomérulos dendríticos simples y células coronarias de Mueller, especialmente en un caso de un embarazo de 5½ meses y en mujeres de cierta edad. Vimos en algunos casos células con prolongaciones largas en penacho, es decir, nacían todas ellas de un polo celular.

En varias ocasiones constatamos bolas argentófilas en el extremo de las prolongaciones; en algunas observaciones eran pequeñas y escasas y en otras más abundantes y de tamaño mayor, estando este hecho en relación con una menor o mayor edad de las mujeres, respectivamente (Fig. 8 y 9). También encontramos figuras reticulares de HERZOG con igual localización.

En cuanto a los haces nerviosos inter- e intraganglionares, pudimos comprobar el predominio de fibras amielínicas en su

constitución. En dos casos observamos un deshilachamiento de CAJAL de algunas fibras, pero nunca graves alteraciones degenerativas.

5. **Pigmento.**—En todos los casos de nuestro material practicamos la tinción de Hematoxilina-Sudán III, poniendo en esta forma en evidencia la cantidad y manera de distribución del pigmento lipoídico de las células nerviosas del útero. El pigmento sudanófilo se presentó en forma de pequeñas granulaciones de color pardo-amarillento, localizadas de preferencia en un polo celular en forma de medialuna con su concavidad mirando al núcleo. En otros casos se localizaba en ambos extremos celulares, alrededor del núcleo en forma de caperuza, periféricamente junto a la membrana celular o bien difusamente por todo el soma.

Cuantitativamente constatamos un evidente aumento del pigmento en relación directa con la edad, hecho que está de acuerdo con las afirmaciones de la mayoría de los autores de que el pigmento de las células nerviosas crece paulatinamente con los años de vida. En nuestras preparaciones de ancianas (61-72 años) lo constatamos en gran cantidad y en casi todas las células nerviosas que formaban los ganglios; en cambio, en los ganglios de recién nacidas no lo evidenciamos y en forma muy discreta y sólo en algunas células en los ganglios de mujeres impúberes y jóvenes hasta 24 años de edad.

Nos llamó la atención el hecho de existir también una dependencia entre la cantidad de pigmento lipoídico y la extensión de los ganglios en mujeres adultas; comprobando que los mayores que constituyen de preferencia el plexo extramural, contenían más células con mayor pigmentación que los pequeños ganglios yuxtamurales. Esta observación está de acuerdo con afirmaciones de otros autores, que generalizan diciendo que las células nerviosas de los ganglios intra- y yuxtaviscerales contienen menos pigmento que las de los ganglios extraviscerales y que en este Instituto apoya MARTINEZ en su trabajo de los ganglios intra- y extracardíacos.

En cuanto a la intensidad de pigmentación en relación al tamaño de las células nerviosas de los nódulos ganglionares de mujeres adultas, vimos en muchos casos que las pequeñas células, que con mayor o menor frecuencia se observan en los ganglios, incluyen mayor cantidad de pigmento que las más grandes.

Dedicándonos al problema del pigmento en relación a las distintas enfermedades, contrariamente a las afirmaciones de muchos autores, que establecen la existencia de un aumento del pigmento en las enfermedades caquectizantes, pudimos comprobar que no hubo tal relación en dos de nuestras observaciones en mujeres relativamente jóvenes (30 y 42 años) muertas una por caquexia consecutiva a una tuberculosis pulmonar bilateral y la otra por cáncer del esófago. A pesar de que otros investigadores han descrito iguales observaciones, no nos creemos autorizados, debido a la escasez de nuestros casos, concluir de alguna u otra manera en lo referente a este punto, por lo cual sólo exponemos el hecho.

Especial interés le dimos en este capítulo al estudio de poder llegar a establecer una relación causal entre la cantidad de pigmento lipoídico y el estado de gravidez o puerperio. En este sentido contamos con un material de 4 casos de puerperios y embarazos en la primera mitad. Los primeros fueron consecutivos a abortos, la mayoría de ellos provocados y no mayores de 2½ meses. No conseguimos desgraciadamente ninguna observación de embarazo intacto de esta edad, es decir, con embrión dentro del útero. Además incluímos 4 casos de úteros con modificaciones anatómicas producidas por el embarazo en su segunda mitad.

Nos llamó la atención el hecho de comprobar el mayor acúmulo de pigmento lipoídico en las células nerviosas de mujeres jóvenes, cuya edad comprendía desde los 18-26 años y que presentaban úteros con alteraciones morfológicas correspondientes a embarazos de la primera mitad y que habían fallecido de sepsis post-aborto. Las preparaciones microscópicas obtenidas de dichos casos pueden compararse en este aspecto sin dificultad con aquellas obtenidas de una mujer de 61 años, que murió a consecuencia de un adenocarcinoma de la vesícula biliar con metástasis múltiples. En oposición a este marcado aumento del pigmento sudanófilo en estos casos, vimos en dos mujeres embarazadas de 6½ y 5½ meses, de 24 y 20 años de edad, respectivamente, falleciendo la primera de eclampsia gravídica y la segunda, en la cual no pudo precisarse la causa de la muerte, células nerviosas de los ganglios uterinos con una intensidad de pigmentación casi idéntica a la que presentaban mujeres de su misma edad, sin embarazo y sin enfermedades, fallecidas por accidente (asfixia por sumersión, contusiones múltiples por atropello de ferrocarril). Iguales afirmaciones nos inducen a establecer las observaciones de un caso de una mujer de 26 años que murió debido a una peritonitis generalizada por cesárea y otro caso de una mujer de 23 años que falleció a raíz de una endometritis pútrida a los 25 días después del parto.

De estos hechos podemos resumir que vimos un franco aumento del pigmento lipoídico en nuestras observaciones correspondientes a úteros con modificaciones morfológicas, originadas normalmente por el embarazo en su primera mitad y ninguna variación cuantitativa del pigmento en casos de úteros con cambios anatómicos producidos en la segunda mitad del embarazo.

En general, en nuestros casos de mayor pigmentación pudimos comprobar la presencia de pequeñas granulaciones sudanófilas en el interior de las células capsulares, muy cerca de sus núcleos, así como también en el intersticio conjuntival de la cápsula. No vimos formas intermediarias que demostraran un transporte del pigmento del soma celular a la cápsula o vice-versa.

Fuera de esta variedad de pigmento, cuyas características anotamos al comienzo del capítulo, vimos otro, también constituído por gránulos, pero morfológicamente más toscos que los lipoídicos, que con el Sudán III adquirieron una coloración caféparduzca y de gran afinidad para las sales de plata. En casos de cáncer del cuello y miomas del útero en mujeres cuyas eda-

des comprendían entre 34 y 59 años, lo evidenciamos con gran nitidez, localizado de preferencia en las cercanías de las zonas de emergencia de las prolongaciones. Lo interpretamos de naturaleza melánica.

Células nerviosas del útero de recién nacidas y mujeres impúberes.—Establecimos, lo mismo que NAIDITSCH, que la morfología de las células nerviosas de los nódulos ganglionares del útero de recién nacidas y que nosotros extendimos a observaciones en mujeres impúberes, es manifiestamente distinta a las de adultas.

Su tamaño es mucho menor, de forma generalmente ovalada con un núcleo vesicular cuya multiplicidad es más frecuente constatar que en las células nerviosas de mujeres completamente desarrolladas. La substancia tigroide se compone de finísimos corpúsculos y es exigua en cantidad. Las prolongaciones son escasas, lo frecuente es una, de cierta longitud, con una fina estriación reticular, lo que le da los caracteres de las células del tipo neuroblástico. También es posible descubrir células bipolares. Junto a esta calidad de células que evidentemente predominan en número, se encuentran otras de tamaño mayor y aún adultas con más ramificaciones, pero nunca tan intrincadas como en las células nerviosas de nódulos ganglionares de mujeres completamente maduras. El número en que se encuentran estas células mayores y adultas aumenta en relación con la edad.

CONCLUSIONES CRITICAS

Atendiendo a los motivos expuestos en la introducción del presente trabajo, nos hemos dedicado al estudio de la disposición y neurohistología de los ganglios uterinos, como de sus posibles manifestaciones patológicas en un total de 30 úteros. Además de haber hecho nuestras observaciones en mujeres fallecidas de enfermedades generales que no lesionaron la matriz, nos pareció de interés investigar en úteros con francas alteraciones, como en casos de cánceres, miomatosis, metritis, etc., pensando poder encontrar en dichos úteros una mayor posibilidad de compromiso patológico de su inervación vegetativa.

Apoyamos plenamente la concepción de la casi totalidad de los autores modernos que se han dedicado a la histología de los ganglios del útero (DAHL, BLOTEVOGEL, NAIDITSCH, KUNTZ, STOEHR jr., etc.) en cuanto admitimos con ellos de que el denominado plexo de Frankenhaeuser con su ganglio cervical uterino no forma una unidad histológica como establecía este autor y la mayoría de sus antecesores (LEE, SNOW, WALTER, etc.), sino que se constituye a expensas de múltiples nódulos ganglionares aislados, anastomosados entre sí, localizados a lo largo del trayecto de las fibras nerviosas provenientes del plexo y nervio hipogástrico en pleno parametrio.

No diferimos mayormente en nuestras conclusiones con las aseveraciones formuladas por NAIDITSCH en cuanto a topogra-

fía y anatomía de los ganglios uterinos y nos parece exacto diferenciar en ellos ambos plexos, yuxta— y extramural, agregando nosotros que el primero se encuentra relativamente más desarrollado en recién nacidas y mujeres impúberes (Fig. 1, 2, 3 y 4.) Nos parece que esta disposición se puede explicar por el hecho de que el cuello del útero infantil es proporcionalmente más largo que el cuello del útero adulto. No concordamos con el autor ruso en lo que respecta a la presencia de microganglios en forma de anillo alrededor del cuello uterino, pues nuestras observaciones fueron negativas en cuanto a este problema, pese a que empleamos el método de los cortes seriados en direcciones horizontal, sagital y frontal en 20 cuellos uterinos. Sólo encontramos pequeños nódulos ganglionares a ambos lados del cuello apegados a él o inmediatamente por encima de la cúpula vaginal.

Tampoco encontramos células nerviosas en el espesor del miometrio de los cuellos uterinos examinados. Desistimos en su búsqueda en la musculatura correspondiente al cuerpo del útero, debido a que nos hicimos la siguiente conjetura, de que si no se descubren a nivel de la porción cervical, siendo ella la de más rica inervación ya que contacta en sus bordes con el plexo yuxtamural, con menos probabilidad las hallaremos a nivel del cuerpo que se encuentra alejado de toda relación nerviosa. LUSCHKA, FRANKENHAEUSER, ROITH, SINITZEN, etc. están de acuerdo con nuestras observaciones en oposición a KEIFFER, KEHRER, GAWRONSKY, etc., quienes sostienen haber evidenciado células nerviosas en el espesor de la musculatura uterina. Desconocemos los métodos utilizados por estos últimos autores, como tampoco sabemos si su hallazgo se hizo en la musculatura del cuerpo o cuello del útero.

En cuanto al tamaño, forma, número y estructura de los ganglios simpáticos que constituyen ambos plexos parauterinos, no presentan marcadas diferencias con respecto a las descripciones de otros ganglios intramurales del resto del sistema nervioso autónomo. Diremos, eso sí, de acuerdo con nuestras investigaciones, que los ganglios de mujeres adultas, que forman el plexo extramural, son más frecuentes en número, de mayor tamaño y de forma muy variada, en cambio, los que componen el plexo yuxtamural son más pequeños, se encuentran en menor cantidad y su forma circular es más constante. Estas diferencias son menos acentuadas en los plexos del útero de recién nacidas y mujeres impúberes en los cuales los ganglios son más pequeños, pero más abundantes y muy compactos con poco estroma intercelular.

El número en células nerviosas de los ganglios varía de 2-80, predominando en la constitución de los ganglios de mujeres completamente desarrolladas las células ganglionares tipo II de CAJAL (Fig. 7.) También se evidencian células nerviosas correspondientes al tipo I y III y vimos de vez en cuando células con prolongaciones en penacho.

Las células nerviosas de los ganglios de recién nacidas y mujeres impúberes se asemejan a los neuroblastos por presentar pocas prolongaciones y ser de tamaño menor. Junto a esta va-

riedad de células se encuentran otras de tamaño mayor con más prolongaciones, pero que jamás se hacen tan complejas como en las células adultas. El número de estas células nerviosas dentro de los ganglios de recién nacidas y mujeres impúberes aumenta de acuerdo con la edad. En general, llama la atención la frecuencia con que se descubren células multinucleadas en los ganglios uterinos, especialmente en los de recién nacidas y mujeres impúberes, cuyo significado aún no ha encontrado explicación satisfactoria. Muchos autores consideran este fenómeno como fases de división celular directa (Fig. 5).

Como probables participantes activos del metabolismo de las células nerviosas de los ganglios simpáticos, nos llamó la atención la gran cantidad y persistencia de células cebadas en los ganglios uterinos, ya sea en las cercanías o en el interior de ellos, como también en relación a los filetes nerviosos que llegan o emergen de los ganglios. No pudimos constatar un predominio de ellas en una u otra enfermedad o en relación con el embarazo, sino que sólo establecimos un menor número de dichas células en los ganglios correspondientes a recién nacidas y mujeres impúberes. Estas observaciones apoyan la opinión de TERPLAN en el sentido de que no se le puede atribuir un rol patológico a la variación cuantitativa de las células cebadas en los ganglios simpáticos, sino que sólo sería la expresión de una mayor o menor actividad metabólica o funcional de las células ganglionares.

Acerca del mecanismo de cómo intervienen las células cebadas en el metabolismo de los ganglios simpáticos, se ha dedicado en nuestro país especialmente HERZOG, el cual, de acuerdo con HOLMGREN, supone que sean transportadoras hacia las células capsulares de las células nerviosas de una substancia específica, que químicamente tendría semejanza con la heparina (HOLMGREN) donde actuaría activamente en las delicadísimas funciones del sistema nervioso autónomo. HERZOG pudo observar en ganglios simpáticos de otras regiones del organismo, como las células cebadas entregaban sus gránulos a las células capsulares y de la vaina de Schwann de los nervios. Es de esperar que en futuras investigaciones con métodos histoquímicos más perfeccionados, pueda resolverse en definitiva esta interesante e importante hipótesis.

Sin duda, el pigmento de las células nerviosas, con sus ostensibles variaciones cuantitativas y sus distintos caracteres morfológicos sea también la expresión tangible de un activo proceso metabólico y funcional de los ganglios simpáticos. HERZOG y sus colaboradores sostienen que existe un gran parentesco histoquímico entre la lipofucsina del pigmento lipoídico y la melanina, la cual a su vez parece tener íntima relación con la estructura química de la adrenalina, substancia a la cual, como sabemos de los más modernos trabajos, se le atribuye una importante participación en la función nerviosa, todo lo cual apoya a admitir la existencia de una probable relación entre el pigmento y el metabolismo y funcionamiento del sistema neurovegetativo.

Nuestras observaciones atendiendo a la cantidad y distribución del pigmento en las células nerviosas de los ganglios uteri-

nos, concuerdan en gran parte con lo establecido por la mayoría de los autores, como ser la existencia de un aumento del pigmento lipoídico en relación directa con la edad, la menor pigmentación de las células nerviosas de los ganglios intramurales y la acentuación del pigmento en las células de menor tamaño correspondientes a las que se encuentran en los ganglios de mujeres adultas, hechos que nos inducen a opinar junto con HERZOG, de que el pigmento es más bien un producto de desgaste y no de reserva.

Son interesantes al respecto las conclusiones de nuestras ocho observaciones en úteros en distintos períodos funcionales, con las cuales pudimos establecer un aumento del pigmento en las células nerviosas de los ganglios uterinos correspondientes a puérperas y mujeres embarazadas en su primera mitad y ninguna variación de él en úteros de puérperas y mujeres embarazadas en su segunda mitad. Estos resultados nos extrañaron, pues esperábamos obtener justamente lo contrario, es decir, un aumento paulatino del pigmento hasta el final del embarazo por la mayor actividad metabólica y funcional del útero que le impone la evolución de la gestación. Por el momento no encontramos una explicación satisfactoria, lo que en parte podría depender del pequeño número de casos controlados y esperamos que en el futuro con mayores investigaciones obtengamos algo definitivo.

En nuestro trabajo, como hallazgo casual, ubicamos un grupo de células paraganglionares en el extremo de un ganglio yuxtamural (Fig. 6). A juzgar por las experiencias de BLOTEVOGEL, efectuadas en lauchas, se debería atribuir a estos elementos cromafinos de los ganglios uterinos un rol de importancia en relación también con el metabolismo y función de las células nerviosas, ya que según este autor dichos elementos aumentan durante el embarazo y decrecen en los animales esterilizados. Nosotros no pudimos entrar mayormente en detalle por exigir su estudio técnicas especiales y un material muy fresco, lo cual es prácticamente imposible en la especie humana.

Con sorpresa constatamos muy pocas alteraciones patológicas de los componentes de los ganglios uterinos, a pesar de haber dispuesto de un material relativamente numeroso y variado y haber usado minuciosas técnicas neurohistológicas como ser, en primer lugar, la tinción de Nissl y la impregnación argéntica de Bielschowsky-Gros.

Nos llamó la atención la presencia de células tumefactas con cromatolisis periférica en los ganglios uterinos de un caso de intensa ateroesclerosis generalizada. Este fenómeno también ha sido descrito por HERZOG y MARTINEZ en este Instituto en los ganglios intracardíacos y al igual que nosotros, lo observaron en individuos de edad avanzada con ateroesclerosis. La interpretación exacta y unánime de esta alteración todavía no se conoce y aún más como el núcleo no revela ninguna manifestación patológica con la tinción de Nissl, se está en la duda si se trata de un fenómeno que correspondería al terreno de lo fisiológico o patológico.

Como alteración especial del soma celular vimos células homogeneizadas en casos de miomatosis uterina de mujeres de cierta edad (Fig. 10). Este fenómeno, señal de un grave proceso degenerativo, ha sido descrito también por HERZOG y otros autores, fuera de la parálisis agitante, en individuos de edad avanzada y opinamos con ellos de que la ancianidad predispone a su aparición. Desgraciadamente, hasta hoy día no existe ninguna explicación patogénica de este fenómeno.

Vimos también en ciertos casos verdaderas vacuolas intracelulares sin mayor compromiso del resto del soma celular. Su existencia, por lo general, tiene únicamente valor como indicio de alteración celular cuando van asociadas a compromisos patológicos de los demás elementos de la célula y en especial del núcleo (picnosis, cariarrexis, cromatolisis, etc.). Por eso, en la interpretación de este fenómeno patológico, hay que tener cuidado de no confundirlo con las seudovacuolas, formaciones que se constatan con cierta frecuencia y que dependen de una intensa retracción artificial del protoplasma celular con respecto a la cápsula (HERZOG).

En cuanto a las modificaciones y alteraciones de las prolongaciones dendríticas de las células nerviosas del útero, podemos concluir diciendo que vimos un aumento de ellas con formación, en relación directa con la edad, de glomérulos dendríticos, de bolas argentófilas y figuras reticulares de HERZOG (Figs. 8 y 9). Las bolas argentófilas, localizadas donde terminan prolongaciones o fibras nerviosas, las interpretamos de acuerdo con HERZOG y CAJAL, como un fenómeno en parte patológico. Para HERZOG serían el resultado de precipitados de nitrato de plata sobre formaciones preexistentes normales denominadas figuras reticulares. La precipitación podría ser un fenómeno patológico.

En cuanto a las alteraciones de las fibras nerviosas, tanto del interior de los ganglios como las aferentes y eferentes de él, vimos en dos casos un deshilachamiento de ellas, fenómeno descrito por CAJAL y que nosotros consideramos como probablemente normal.

Resumiendo podemos establecer que las alteraciones patológicas primitivas de las células nerviosas de los ganglios uterinos, encontradas por nosotros, son muy escasas, lo que concuerda también con los pocos datos histopatológicos que expone NAIDITSCH en su trabajo. Pensamos que se podrían encontrar con mucha probabilidad mayores manifestaciones patológicas de las células nerviosas de los ganglios uterinos en casos de alteraciones secundarias de sus plexos, como, por ejemplo, en una extensa tuberculosis genital o en cánceres del cuello del útero con infiltración hacia los parametrios, por analogía a lo demostrado por HERZOG y WOHLWILL en ganglios simpáticos con metástasis cancerosas.

Creemos, por último, haber sido unos de los primeros en abarcar este tema de la neuropatología de los ganglios del útero en forma sistemática y nos contentamos con la idea de que el

presente trabajo contribuya en el sentido de ser considerado como una pista básica para futuras investigaciones en este terreno.

RESUMEN

Los múltiples ganglios simpáticos del útero se agrupan en dos plexos parauterinos: el plexo extramural, en pleno parametrio y el plexo yuxtamural a nivel de la zona extraperitoneal, inmediatamente por encima de la cúpula vaginal a ambos lados del cuello.

Contrariamente a lo establecido por NAIDITSCH, no encontramos células ganglionares en la cara anterior y posterior del cuello del útero. Tampoco evidenciamos células nerviosas en el espesor del miometrio.

Las células nerviosas de los ganglios uterinos corresponden en su mayoría al tipo II de CAJAL y las demás al tipo I y III.

Los ganglios uterinos de recién nacidas y mujeres impúberes se constituyen en su mayor parte por células pequeñas del tipo neuroblástico.

En los ganglios de mujeres adultas y en especial en los de recién nacidas y niñas existe un gran número de células nerviosas multinucleadas.

En un solo caso encontramos células paraganglionares en el extremo de un ganglio extramural.

Existe un gran número de células cebadas fuera y dentro de los ganglios uterinos, como también en relación con los haces nerviosos de ambos plexos. La cantidad de células cebadas es menor en casos de recién nacidas y mujeres impúberes.

El pigmento lipoídico de las células nerviosas de los ganglios simpáticos del útero, aumenta con la edad, es menor en los ganglios del plexo yuxtamural y más intenso en las células pequeñas de los ganglios de mujeres adultas. Se observó una mayor pigmentación en 4 casos de puérperas y mujeres embarazadas en su primera mitad y ninguna variación de él en 4 puérperas y mujeres embarazadas en su segunda mitad.

Como alteraciones patológicas francas de los componentes de los ganglios vegetativos del útero, encontramos homogeneizaciones y bolas argentófilas. Como probables modificaciones funcionales de sus células y fibras nerviosas vimos tumefacciones celulares con tigrolisis periférica, hinchamiento nuclear, vacuolas intracelulares y deshilachamientos de CAJAL.

No podemos establecer relación alguna entre uno u otro detalle morfológico de las células nerviosas del útero con determinados cuadros patológicos de él.

SUMMARY

The numerous sympathetic ganglia of the uterus are agrouped in two plexuses: the extramural plexus, in the parametrium

and the yuxtamural one, in the extraperitoneal zone situated above the upper end of the vagina on both sides of the cervix.

In opposition to Naiditsch, there were no ganglion cells in the anterior and posterior side of the cervix and no nerve cells were observed in the uterine musculature. The majority of the nerve cells of the uterine ganglia corresponds to Cajal's type II and the other to the type I and III of the same author. The majority of the uterine ganglia of new born and girls are constituted of small cells of the neuroblastic type. In the ganglia of adult women and specially of new born and girls, there is a great number of multinucleated nerve cells. Only in one case paraganglionar cells have been observed at the end of an extramural ganglion. There is a large number of "Mastzellen" inside and outside of the uterine ganglia, also in relation with the nerve bundles of both plexuses. The number of "Mastzellen" is lower in the cases of new born and girls. The lipoidic pigment of the nerve cells of the sympathetic uterine ganglia increase with the age, is less in the ganglia of the yuxtamural plexus and larger in the smaller cells of the ganglia of adult women. A more intensive pigmentation was noted in four cases of puerperal women and of women in the first stage of pregnancy and no variation of it in four puerperal women and women in the second stage of pregnancy. We observed homogeneizations and knobbed processes as evident pathological changes of the components of the uterine ganglia. As probable functional modifications of the cells and nerve fibers, cellular tumefactions were seen with peripheric tygrolysis, nuclear swellings, intracellular vacuols and Cajal's effilochments. No relations can be established between one and another morphologic detail of the nerve cells of the uterus with determined pathologic changes of it.

BIBLIOGRAFIA

BIELSCHOWSKY, M. — Morphologie der Ganglienzellen. En: VON MOELLENDORFF: Handb. d. mikr. Anat. d. Menschen. I, 8. J. Springer, Berlin, 1928.

BLOTEVOGEL, W.—Citado por KUNTZ y por SKEWES.

CAJAL, R. y.—Histologie du système nerveux de l'homme et des vertébrés. II. Maloine, Paris, 1911.

DAHL, W. y FLASKAMP, W.—Inervación de los órganos genitales femeninos. En: L. R. MUELLER: Sistema nervioso vegetativo. Edit. Labor, Barcelona, 1937.

FRANKENHAEUSER.—Die Nerven der weiblichen Geschlechtsorgane und des Kaninchens. Jen. Zeitschr. f. Med. und Naturwiss. II. 1866. Citado por HELLERMANN y por NAIDITSCH.

GAWRONSKY.—Ueber Verbreitung und Endigung der Nerven in den weiblichen Genitalien. Arch. f. Gyn. 47. 1894. Citado por HELLERMANN y por NAIDITSCH.

HELLERMANN, W.—Historische Studien zur Erforschung der Innervation des Uterus mit einem Anhange ueber ihre Darstellungsmethoden. Inaug. Dissert. Univ. Erlangen, 1927.

HERZOG, E.—Histología patológica del sistema nervioso vegetativo. En: L. R. MUELLER: Sistema nervioso vegetativo. Edit. Labor, Barcelona, 1937.

HERZOG, E. y MARTINEZ, A.—Alteraciones patológicas de los ganglios vegetativos intra- y extracardíacos.
Rev. Sudamer. Morfol. II, 1. 1944.

HERZOG, E. y SEPULVEDA, H.—Contribución al metabolismo y a las alteraciones post-mortales del sistema nervioso vegetativo periférico.
Bol. Soc. Biol. Concepción (Chile), XIV, 55-65. 1940.

HOLMGREN.—Citado por HERZOG y SEPULVEDA.

KEHRER, F.—Ueber Zusammenziehung des weiblichen Genitalkanals. Beitr. z. vergl. experimentell. Geb. 1864.
Citado por HELLERMANN y por NAIDITSCH.

KEIFFER.—Le système nerveux intrauterin. C. R. Soc. Biol. Paris, 1900.
Citado por HELLERMANN y por NAIDITSCH.

KUNTZ, A.—The autonomic nervous system. Chapter XIII. The female sex organs. Lea y Febiger, Philadelphia, 1934.

LEE.—The Anatomy of the nerves of the uterus. Philosophical Transactions, 1846.
Citado por HELLERMANN y por NAIDITSCH.

LUSCHKA.—Citado por HELLERMANN y por NAIDITSCH.

NAIDITSCH, M. S.—Zur Frage der Topographie und der Morphologie der Nervenelemente in der Gebaermutter des Weibes. Arch. Gynaekologie. 139, 283-299. 1929.

PISSEMSKY.—Zur Anatomie des Plex. fundamentalis uteri beim Weib und bei gewissen Tieren. Monatsschr. f. Geb. u. Gyn. 17.
Citado por HELLERMANN.

RHEIN, G.—Beitrag zur Lehre von der Innervation des Uterus. Arch. f. d. ges. Physiol. 23. 1880.
Citado por HELLERMANN y por NAIDITSCH.

ROITH.—Zur Anatomie und klinischen Bedeutung der Nervengeflechte im weiblichen Becken. Arch. f. Gyn. 81.
Citado por HELLERMANN y por NAIDITSCH.

SHUK.—Ueber die Nerven der Gebaermutter. Geburtsh. Gynaekol. Gesellschaft zu Kiew. Ref. Frommels Jahrb. 1899 u. 1900.
Citado por HELLERMANN y por NAIDITSCH.

SINITZEN.—Citado por NAIDITSCH.

SKEWES, E.—El pigmento del simpático periférico. Bol. Soc. Biol. Concepción (Chile), XII, 5-19. 1938.

SNOW-BECK.—Of the nerves of the uterus. Philosophical Transactions, 1846.
Citado por HELLERMANN y por NAIDITSCH.

STOEHR, PH., jr.—Das peripherische Nervensystem. En: VON MOELLENDORFF: Handb. d. mikr. Anat. d. Menschen. I, 393, J. Springer, Berlin, 1928.

WALTER.—Tabulae nervorum thoracis et abdominis. 1783.
Citado por HELLERMANN y por NAIDITSCH.

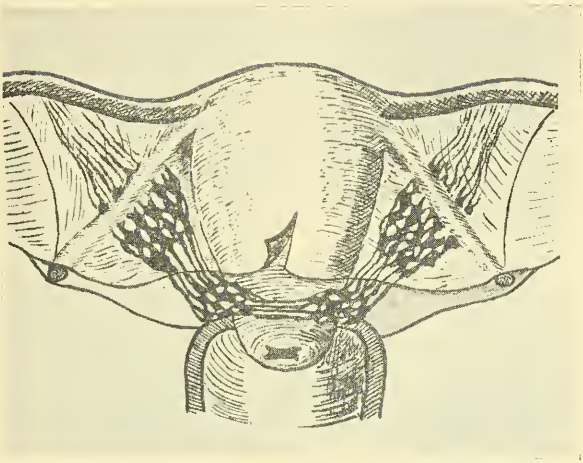

FIG. 1.

Esquema original de la topografía de los ganglios vegetativos de ambos plexos para-uterinos según nuestra experiencia.

Dibujo de los genitales femeninos internos tomado de Testut-Latarjet, Tomo IV, pág. 1120.

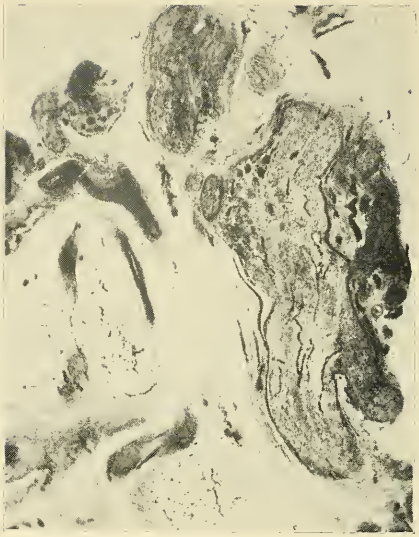

FIG. 2.

Mi. 471. A. N. 553/44. ♀ 3 meses.

Plexo uterino extramural.
Tinc.: Spielmeyer.
Aum.: 44 x.

FIG. 3.

Mi. 472. A. N. 553/44. ♀ 3 meses.
Plexo uterino yuxtamural.
Tinc.: Spielmeyer.
Aum.: 44 x.

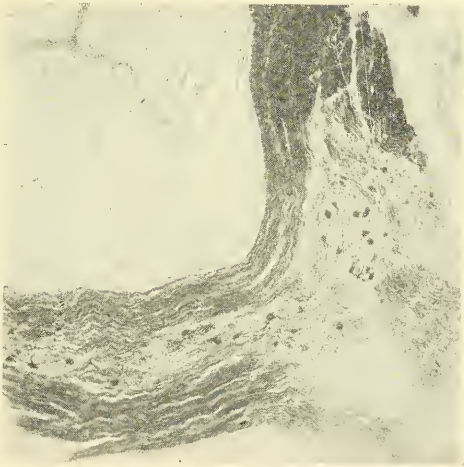

FIG. 4.

Mi. 468. A. N. 404/44. ♀ 45 años.
Parte del plexo extramural en el parametrio. Vista general.
Tinc.: Bielschowsky-Gros.
Aum.: 42 x.

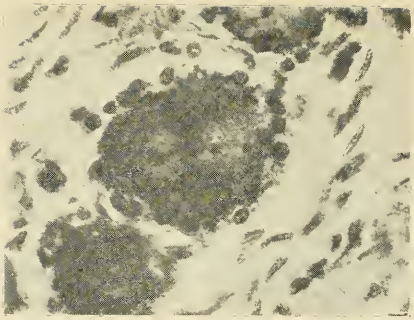

FIG. 5.

Mi. 482. A. N. 591/44. ♀ 61 años.

Ganglio yuxtamural del útero. Célula nerviosa con dos núcleos.

Tinc.: Nissl.
Aum.: 500 x.

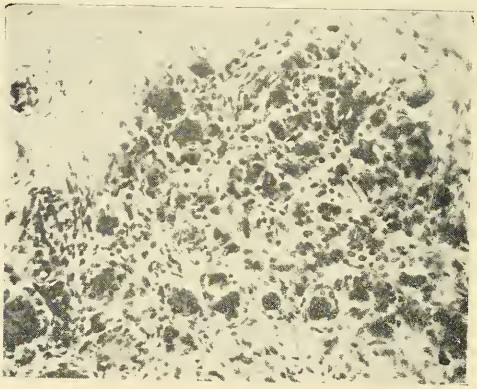

FIG. 6.

Mi. 477. A. N. 587/44. ♀ 43 años.

Grupo de células paraganglionares (cromafinas chicas en un ganglio yuxtamural del útero.

Tinc.: Nissl.
Aum.: 200 x.

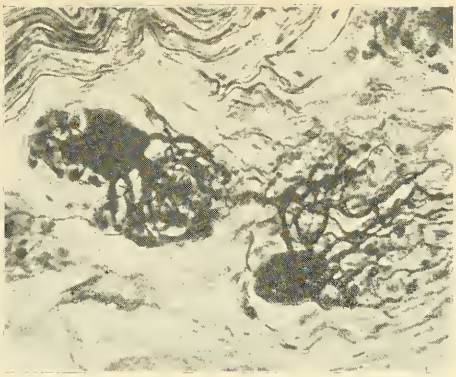

FIG. 7.

Mi. 474. A. N. 6/45. ♀ 26 años.

Puerperio.

Grupo de células nerviosas con ramificaciones dendríticas, en un ganglio simpático yuxtamural del útero.
Tinc.: Bielschowsky-Gros.
Aum.: 350 x.

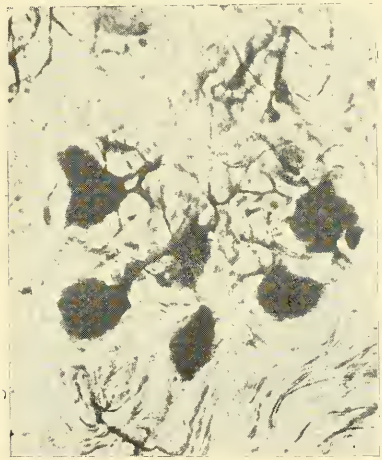

FIG. 8.

Mi. 469. A. N. 404/44. ♀ 45 años.

Plexo uterino yuxtamural. Células nerviosas con dendritas y algunas bolas.
Tinc.: Bielschowsky-Gros.
Aum.: 380 x.

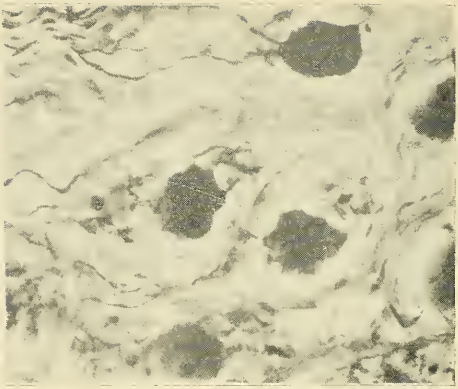

FIG. 9.

Mi. 470. A. N. 100/44. M. L. ♀ 20 años (nulípara).

Plexo uterino extramural. Pequeñas bolas.
Tinc.: Bielschowsky-Gros.
Aum.: 380 x.

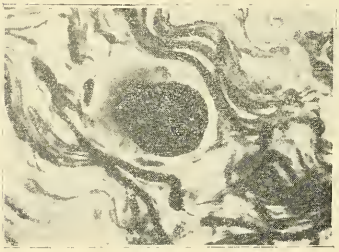

FIG. 10.

Mi. 476. A. N. 530/44. ♀ 34 años.

Ganglio yuxtamural del útero. Célula nerviosa homogeneizada.
Tinc.: Bielschowsky-Gros.
Aum.: 460 x.