DEL INSTITUTO DE ANATOMIA
de la
Universidad de Concepción (Chile)
Director: Prof. Dr. Enrique Solervicens

Hueso central del carpo bilateral aislado

por el

Prof. Dr. Enrique Solervicens

(Recibido por la Redacción el 3—VI—38)

Los huesos normales y característicos del carpo humano presentan, como es sabido ya desde la publicación de los trabajos de **Gruber, Bardeleben, Pfitzner, Thilenius** y otros investigadores, una composición heterogénea, en la cual alternan elementos normales que ofrecen poca variación y elementos rudimentarios que pueden presentarse en toda la gama de las variaciones. Estos últimos, en el período embrionario están representados por masas de tejido cartilaginoso que no difieren de las que corresponden a los elementos normales del esqueleto. En el curso de su desarrollo, especialmente durante el segundo y tercer mes, aquellos elementos rudimentarios que no han asegurado su existencia, fusionándose a un elemento esquelético normal, sufren una desintegración más o menos completa **Pfitzner** (1). Sólo en raras ocasiones un elemento esquelético rudimentario que ha permanecido independiente, puede persistir y desarrollarse más o menos vigorosamente, en pié de igualdad con los huesos normales, constituyendo uno supernumerario, como el que me ocupará en esta oportunidad.

Se trata de un Hueso Central del Carpo libre bilateral, encontrado en un hombre de 37 años de edad. Estaba situado en el dorso del Carpo entre el Escafoides, el Hueso Grande y el Trapezoides.

Para su descripción se le puede comparar con un tetraedro cuya base está dirigida hacia atrás y sus tres caras en relación con los huesos ya nombrados. La cara posterior es rugosa, desigual y de forma triangular, con un vértice agudo dirigido hacia afuera que se hundía, como una cuña, entre los huesos Escafoides y Trapezoides; es la única cara no articular. La carilla interna es cóncava, pequeña, de diámetro mayor vertical y se articulaba

con el Hueso Grande. La carilla inferior es convexa, en forma de medialuna horizontal y se articulaba con el Trapezoides. La carilla súpero-externa es la más extensa entre las articulares, aparece alargada en sentido transversal, cóncava y lisa (algo rugosa en el huesecillo del lado derecho), articulaba con el borde pósterointerno del Escafoides. En el sitio de reunión de las carillas articulares se encuentra una cresta rugosa de dirección horizontal que se insinuaba entre las caras articulares del Escafoides y Trapezoides.

Algunos diámetros: Transversal 12 mm, vertical 7 mm, y ántero-posterior 5 mm. El del lado derecho es apenas más chico.

Fué descrito por primera vez por **Gruber. Thilenius** que lo ha investigado en carpos de embriones, lo ha encontrado ausente sólo 7 veces en 181 observaciones. Su frecuencia como hueso libre en el adulto es, según **Pfitzner** de 0,48 %.

A esta observación se puede agregar un comentario sobre la forma del Escafoides en relación con el huesecillo que nos ocupa. La forma del proceso odontoídeo de este hueso, según **Gruber** varía desde la forma de bizcocho, en la cual existe una escotadura angular posterior, a la forma paralelográmica en la que esta escotadura se encuentra rellenada. La explicación de esta variación ha sido suministrada por los trabajos de **Lebocq, Hencke y Reyher** (2), comprobando en Carpos embrionarios que en los casos en que existe la forma paralelográmica, la escotadura posterior del Escafoides se encuentra ocupada por el bosquejo del Hueso Central del Carpo, en vías de fusionarse o ya totalmente fusionado al Escafoides. Ahora bien, es muy interesante constatar en esta oportunidad, que los Escafoides de esta observación pertenecen al tipo paralelográmico de **Gruber**, es decir, carecen de escotadura posterior en su proceso odontoídeo. Esto podría significar que no todas las formas paralelográmicas toman su origen en la soldadura del bosquejo del Hueso Central del Carpo al Escafoides. **T. Dwight** (3), colocado ante circunstancias similares, se pregunta si es posible que estos elementos inconstantes puedan dividirse, y ante la falta de pruebas para afirmarlo, nos ofrece como una explicación la teoría de que un hueso normal puede desarrollarse en el sentido de suplir al hueso inconstante que corrientemente se le fusiona, haciendo uso de la facultad de regeneración propia de todo lo vivo.

BIBLIOGRAFIA

(1) **W. Pfitzner.—"Beitrage zur Kenntniss des menschlichen Extremitätenskelets". Morpholog. Arbeiten-Schwalbe.**

(2) **Hencke y Reyher.—"Ueber die Entwicklung, etc." Wiener Akd. Sitz. Vol-LXX-1884.**

(3) **T. Dwight.—"A Criticism of Pfitzner Theory, etc." Anat. Anz.-1909-Vol-XXXV-Pág. 336-70.**
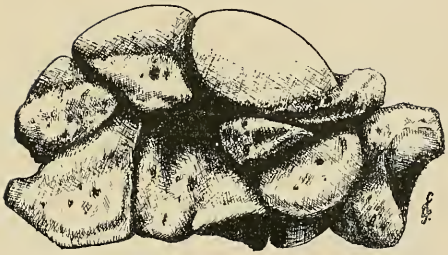
Hueso central del carpo.