

Del Instituto de Fisiología
de la Universidad de Concepción (Chile)
Director Prof. Dr. A. Lipschütz

El experimento de la hiperfeminización de Steinach

Por el Prof. Dr. A. LIPSCHÜTZ

En 1911 *Steinach* comunicó un experimento que desde su comienzo ha despertado un interés enorme de parte de los hombres de ciencia y también del público en general. *Steinach* sacó en cuyes machos los testículos e insertó en estos animales así castrados, glándulas del otro sexo, los ovarios. En el cuy macho se desarrolló el aparato mamario, que normalmente se encuentra muy rudimentario. El aparato mamario se transformó, no solamente hasta el punto como lo encontramos en la hembra adulta, sino hasta el aspecto característico del aparato mamario de la hembra preñada y de la hembra lactante. El aparato mamario llegó también hasta la producción de leche. En este estado de *hiperfeminización*, como decía *Steinach*, el macho puede quedar durante muchos meses.

Después que *Steinach* en 1912 ha dado una descripción muy detallada de sus experimentos, *Athias* en Lisboa, *Sand* en Dinamarca, *Moore* en los Estados Unidos, yo y mis colaboradores en Estonia, *Pettinari* en Italia, han repetido este experimento muchas veces, confirmándolo completamente.

El gran interés de este experimento consiste en que demuestra de una manera clarísima que la secreción interna del ovario, es diferente de la secreción interna del testículo. La secreción interna del ovario provoca el desarrollo de un carácter sexual femenino, que se encuentra en un estado rudimentario en el sexo opuesto, mientras que los caracteres masculinos no se influyen por la secreción ovárica; en el cuy macho hiperfeminizado los caracteres masculinos regresan. El experimento de hiperfeminización revela de esta manera el hecho de que las secreciones internas del ovario y del testículo son *diferentes*; revela este experimento la *especificidad sexual*, como ya lo he dicho, de las secreciones internas del ovario y del testículo.

Desde 1922, yo he estudiado con mis colaboradores en Estonia, el mecanismo de la hiperfeminización y he alcanzado por este medio, a compenetrarme más de cerca de la dinámica, no solamente de este raro fenómeno, pero de la dinámica secretoria general del ovario. Como yo me permitiré en el futuro de hablar con Uds. sobre diferentes problemas de la secreción interna del ovario, que se presentarán en los estudios experimentales de nuestro Laboratorio, me parece útil de exponer hoy día ante Uds. los re-

sultados de nuestros trabajos anteriores sobre el experimento de la hiperfeminización.

En nuestros experimentos hemos ingertado el ovario en el riñón y hemos constatado que por este método puede obtenerse un buen éxito en casi cada animal operado. Hemos repetido estos experimentos aquí en Concepción y yo demuestro a Uds. una se-

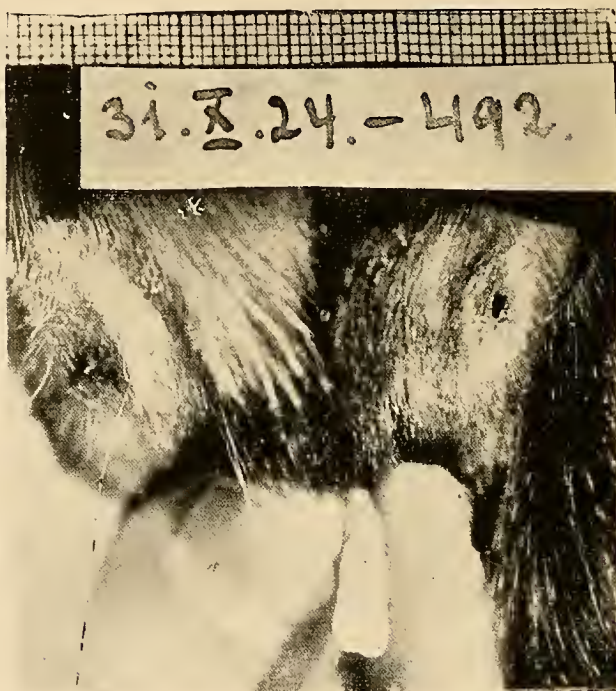


Fig. 1.—Cuy macho adulto con pezones normales.
Tiene un ingerto ovárico que todavía no transformó a los pezones siendo esto inhibido por la acción antagónica de los testículos.

Abb. 1.—Maennliches erwachsenes Meerschweinchen mit normalen Brustwarzen. (Das Tier wurde 5 Monate mit einem Ovarialtransplantat versehen, das jedoch nicht zur Wirksamkeit gelangte, solange die beiden Hoden zugegen waren). Dorpater Beobachtung.

rie de cuatro machos que se operaron tres meses atrás. De cinco animales cuatro han revelado, 2 a 3 semanas después de hacerse el ingerto ovárico, la transformación característica del aparato mamario. Algunos han producido leche o secreción colostrál. Tres de estos animales continúan revelando hasta aquí la hiperfeminización en llena fuerza. Todo lo que yo diré sobre nuestras obser-

vaciones anteriores en Europa del Norte se refiere como Uds. lo ven, a observaciones que pueden también fácilmente repetirse aquí en Chile.

Algunas 2 o 3 semanas después de hacer el ingerto ovárico en el cuy macho castrado, se observa un enrojecimiento y una brillantez de los pezones. La aréola que rodea al pezón se hace prominente y en unos días mas, los pezones aumentan y llegan a ser turgescerentes. Es un desarrollo idéntico al que se observa en la hembra joven cuando ella sufre por primera vez el período del celo. Pero hay una diferencia entre la hembra normal y el macho feminizado. En la primera los fenómenos característicos quedan presentes durante algunos días para regresar de nuevo más o menos y para repetirse solamente en algunos 15 días mas; es el ciclo sexual característico de la hembra del cuy. Al contrario en el macho feminizado no hay regresión, sinó desarrollo progresivo. Los pezones y la glándula mamaria siguen desarrollándose mas y mas y ya 6 semanas después de la operación, el desarrollo del aparato mamario está en general en el estado característico de la hembra preñada y de la hembra lactante. La hiperfeminización es completa. Omito algunos detalles que interesan solo al especialista.

Yo me pregunté por qué el ingerto ovárico causa en el macho un desarrollo del aparato mamario tan diferente de lo que se observa en la hembra normal. El exámen microscópico del ingerto ovárico ha dado la contestación. En todos los casos en que se presentaba una hiperfeminización del macho castrado, hemos constatado la presencia de folículos maduros, característicos para el ovario durante el celo. De diferentes estudios que se han hecho, especialmente en los Estados Unidos, sabemos que el ciclo sexual de la hembra va paralelamente a un ciclo ovárico; al estado del celo corresponde la maduración de uno o de varios huevos, la maduración de un folículo, como llamamos al huevo con sus diferentes paredes envolventes. Pero el folículo se rompe, el huevo entra en la tuba y el celo se termina. El folículo maduro sufre sus transformaciones y solamente 15 días después un nuevo folículo madura. Ahora el exámen microscópico del ingerto ovárico en el cuy macho hiperfeminizado revela que el ingerto está *contínuamente* en el estado característico del celo; hay siempre folículos maduros como en el celo. En otras palabras, se establece en el cuy macho castrado con un ingerto ovárico, *un celo protraído o un celo contínuo*.

Yo me pregunté también si un ingerto ovárico en una hembra previamente castrada, causará también una hiperfeminización. He constatado que la reacción de la hembra con ingerto es diferente de la del macho. Hay también en la hembra una prolongación del celo y un desarrollo exagerado del aparato mamario, hasta llegar al estado característico de la preñez, como lo ha constatado ya

Pettinari. Pero yo encontré que todo el desarrollo del aparato mamario en la hembra con ingerto, es diferente del que se observa en el macho hiperfeminizado. No hay en la hembra un desarrollo tan rápido, no hay un celo *continuo*; en la hembra con un ingerto ovárico continúa un ciclo sexual, aunque muy irregular. Estudiando el ingerto ovárico de la hembra en el cuy, se constata que

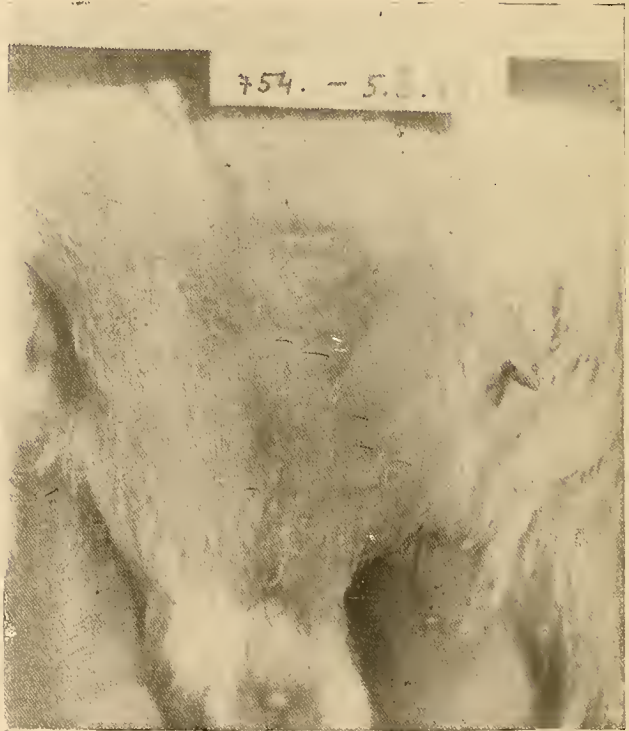

Fig. 2.—Cuy hembra adulta fuera de la preñez. Se constata que los pezones son mucho más desarrollados que en el macho.

Abb. 2.—Erwachsenes normales Weibchen auserhalb der Schwangerschaft. Die Brustwarzen sind viel staerker entwickelt als beim Maennchen.—Dorpat'er Beobachtung.

aquí no persisten los folículos maduros como en el macho. En la hembra los folículos sufren transformaciones mas o menos parecidas a las del ovario normal. El comportamiento, tan diferente del ingerto ovárico, para el macho y para la hembra, explica la diferente reacción de ambos sexos; y el comportamiento del ingerto ovárico en el macho, explica su hiperfeminización.

La diferencia en la reacción del macho y de la hembra al injerto ovárico, revela que en el organismo fuera de las glándulas sexuales existen factores que regulan el comportamiento de estas glándulas, factores que son *específicos para cada sexo*. Por el momento no podemos decir en donde se localizan estos factores. Es esto un conjunto de problemas que aún debe ser estudiado experimentalmente.



Fig. 3.—Cuy macho castrado hiperfeminizado por un injerto ovárico. Hipertrofia enorme de los pezones. Cinco meses después de hacerse el injerto. Comp. Fig. 1 y 2.

Abb. 5.—Kastriertes maennliches Meerschweinchen, das durch Ovarialtransplantat hyperfeminisiert wurde. Sehr starke Hypertrophie der Brustwarzen. 5 Mon. nach der Transplantation. Vgl. mit Abb. 1 u. 2.—Dorpater Beobachtung.

Un otro problema muy interesante se presenta en el estudio de la hiperfeminización. Como yo he dicho al comienzo, la transformación del aparato mamario comienza solamente algunas 2 o 3 semanas después de la operación. ¿Qué sucede durante este tiempo perdido? He estudiado esta cuestión y por una combinación de diferentes experimentos alcancé, por decirlo así, a *fraccionar*

este período de latencia. No sería posible de exponer hoy día ante Uds. todos estos experimentos. Diré solamente que se reveló que el período de latencia de 2 o 3 semanas representa un complejo de tres diferentes periodos. Se pasan algunos siete días más o menos, hasta que el ingerto se enraiga y vasculariza,—período de vascularización; se pasan algunos días en madurar un folículo y llegar al estado del celo,—período de maduración folicular; y finalmente pasan 1 o 2 días hasta que se revela por la observación, la reacción característica del aparato mamario, período de reacción.

Uds. ven cuán complejo problema y que complejo de interesantes observaciones han surgido del experimento de hiperfeminización. No se trata de una diversión del experimentador, sino que se trata de un método experimental que nos permite acercarnos a muchísimos problemas que se refieren a la dinámica de la secreción interna del ovario.

(Zusammenfassung)

Aus dem Physiologischen Institut
der Universitaet Concepción (Chile)
Direktor: Prof. Dr. A. Lipschütz

Der Hyperfeminierungsversuch von Steinach

Von Prof. Dr. Alexander Lipschütz

Darstellung des klassischen Hyperfeminierungsversuches von *Steinach* am kastrierten männlichen Meerschweinchen, wie er von *Athias*, *Sand*, *Moore*, *Lipschütz* und Mitarbeitern, *Pettinari* bestätigt worden ist. Der Versuch wurde in Concepción an einer Serie von fünf kastrierten Meerschweinchen mit der intrarenalen Transplantationsmethode wiederholt. Von fünf Tieren wurden vier positiv, bei einer Latenzzeit von 2 bis 3 Wochen. Es kam auch Sekretion von Kolostrum und Milch zustande. Die Verhältnisse erweisen sich somit mit denjenigen in Europa identisch.